SS 2024 Vorlesung Neuropathologie

Entzündung

Martin Hasselblatt
Institut für Neuropathologie

Erreger-bedingte Erkrankungen des ZNS

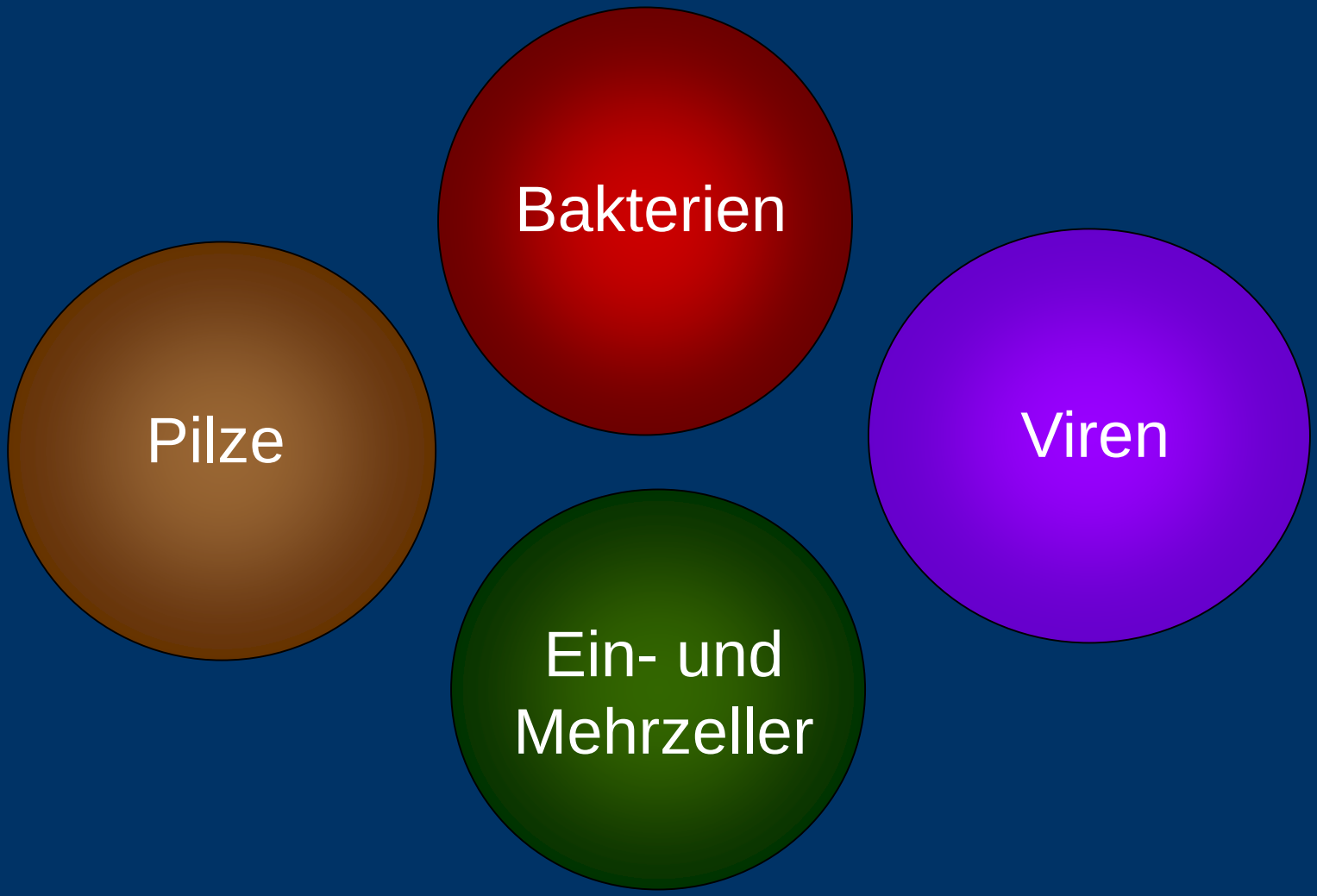

Bakterielle Meningitis

- Deutschland: <0,1% aller Todesfälle im ersten Lebensjahr
- Brasilien 0,7% aller Todesfälle im ersten Lebensjahr
- Südafrika: 1,5% aller Todesfälle im ersten Lebensjahr

Quelle: WHO

Globale Bedeutung

- Meningitisgürtel

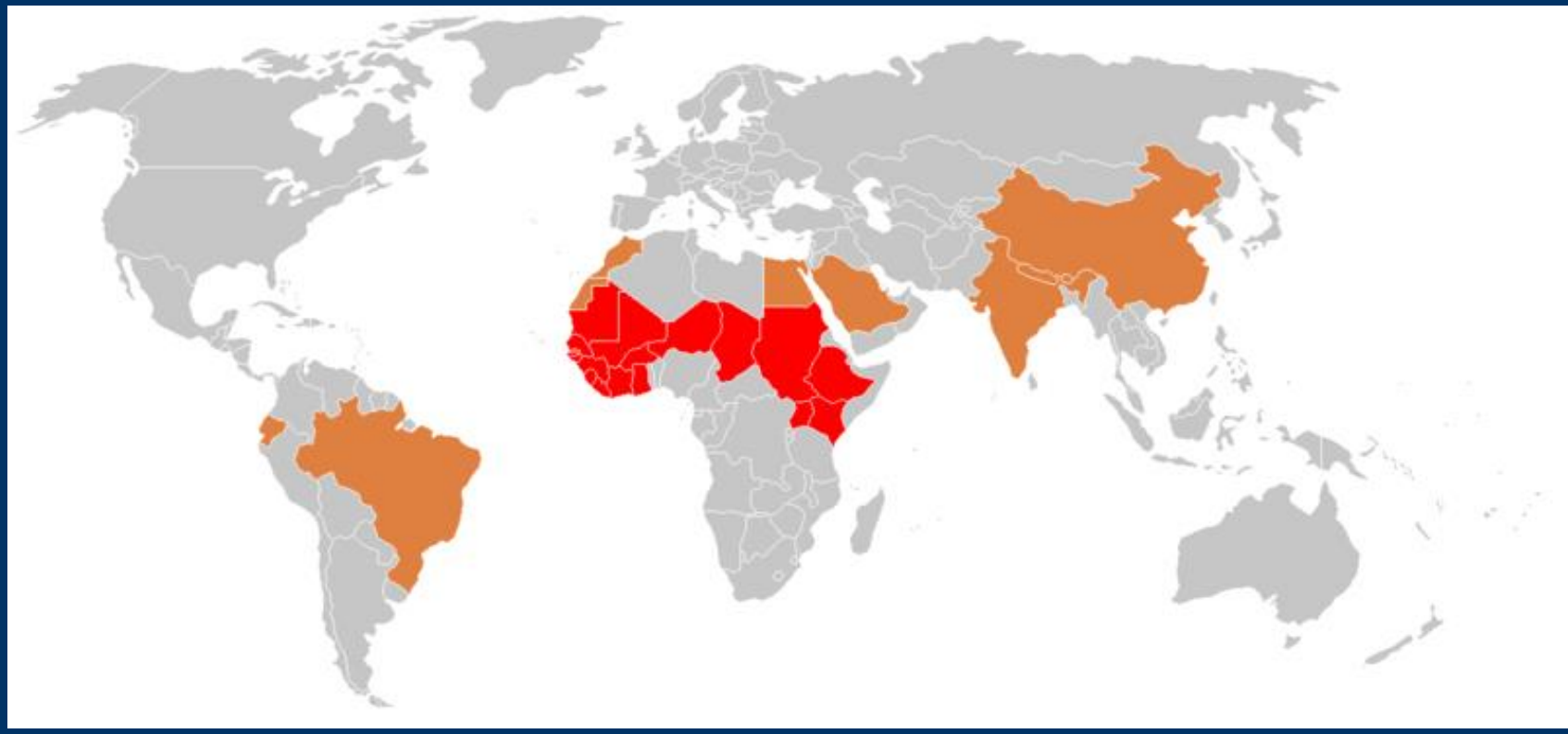

Quelle: WHO

Globale Bedeutung

- Neisseria meningitis
  (Serogroup C 2016/17 Nigeria)

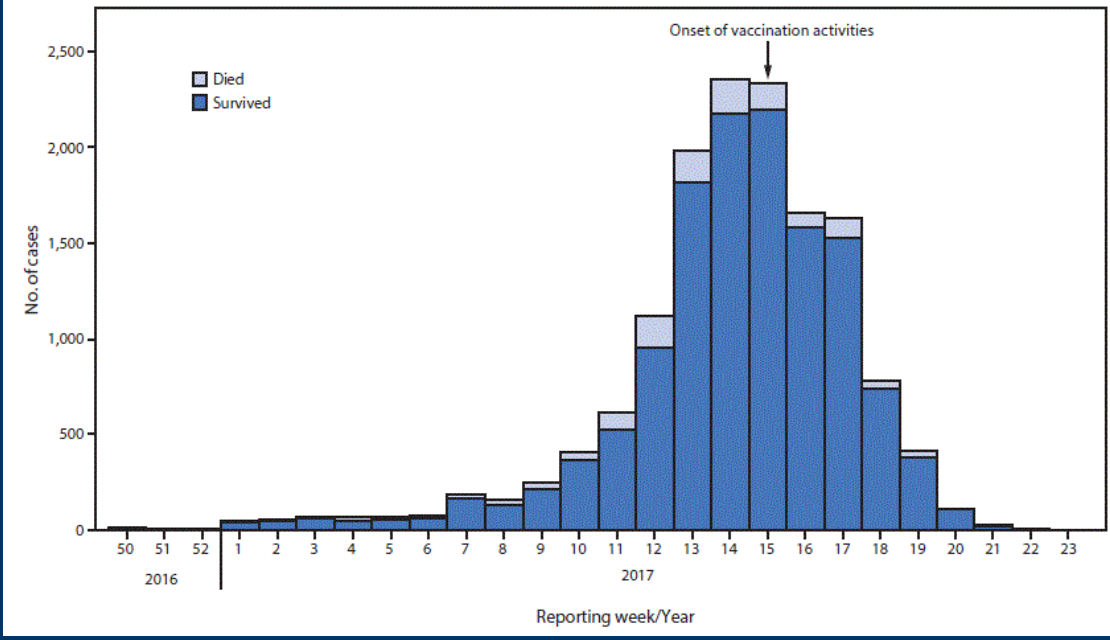

Zeitraum	Erkrankt	Todesfälle
20 Wochen	14.518	1166

Quelle: WHO 2017

Neuropathologie

- Haubenmeninigitis

Neuropathologie

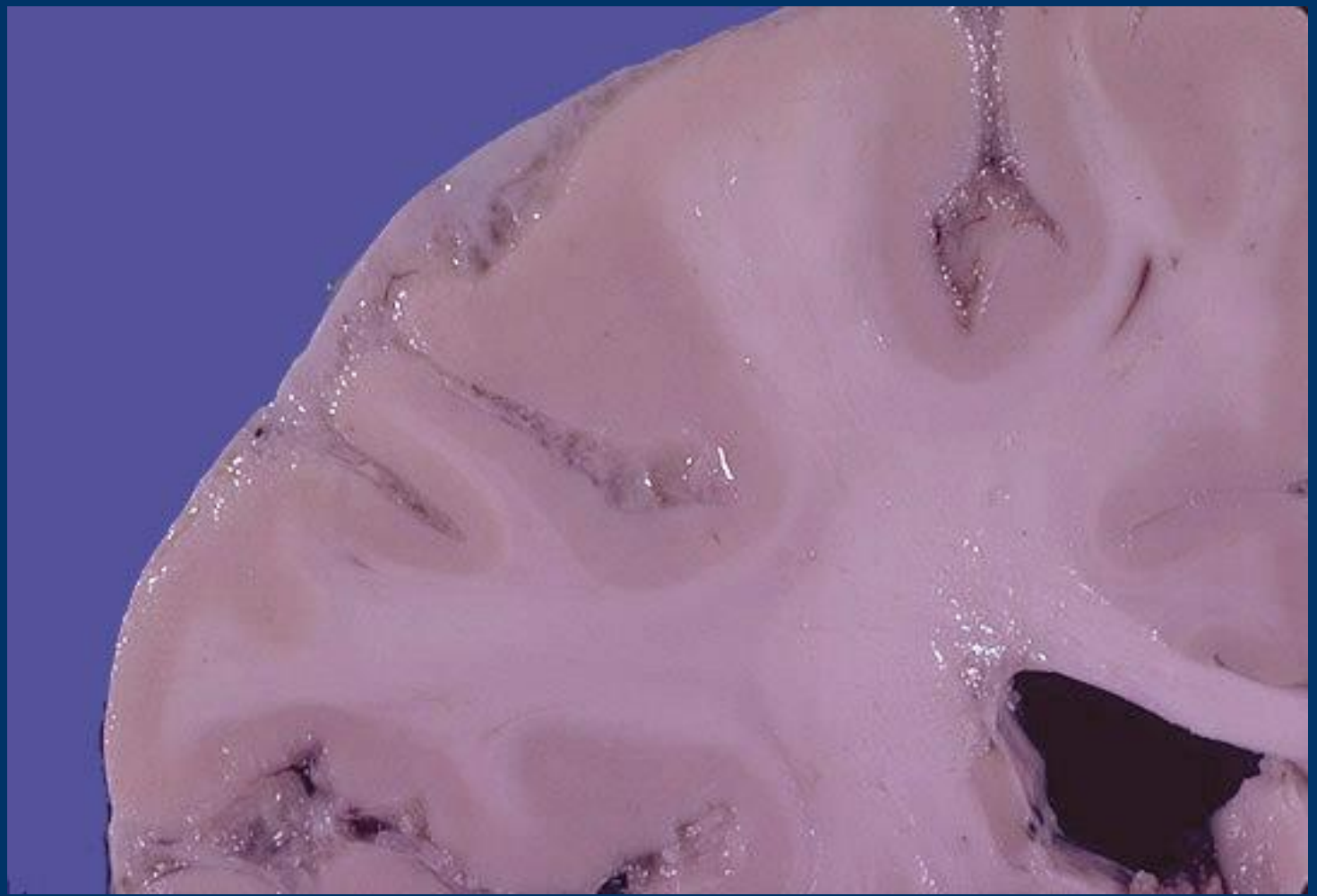

Histologie

- entzündliche Infiltrate der Leptomeningen

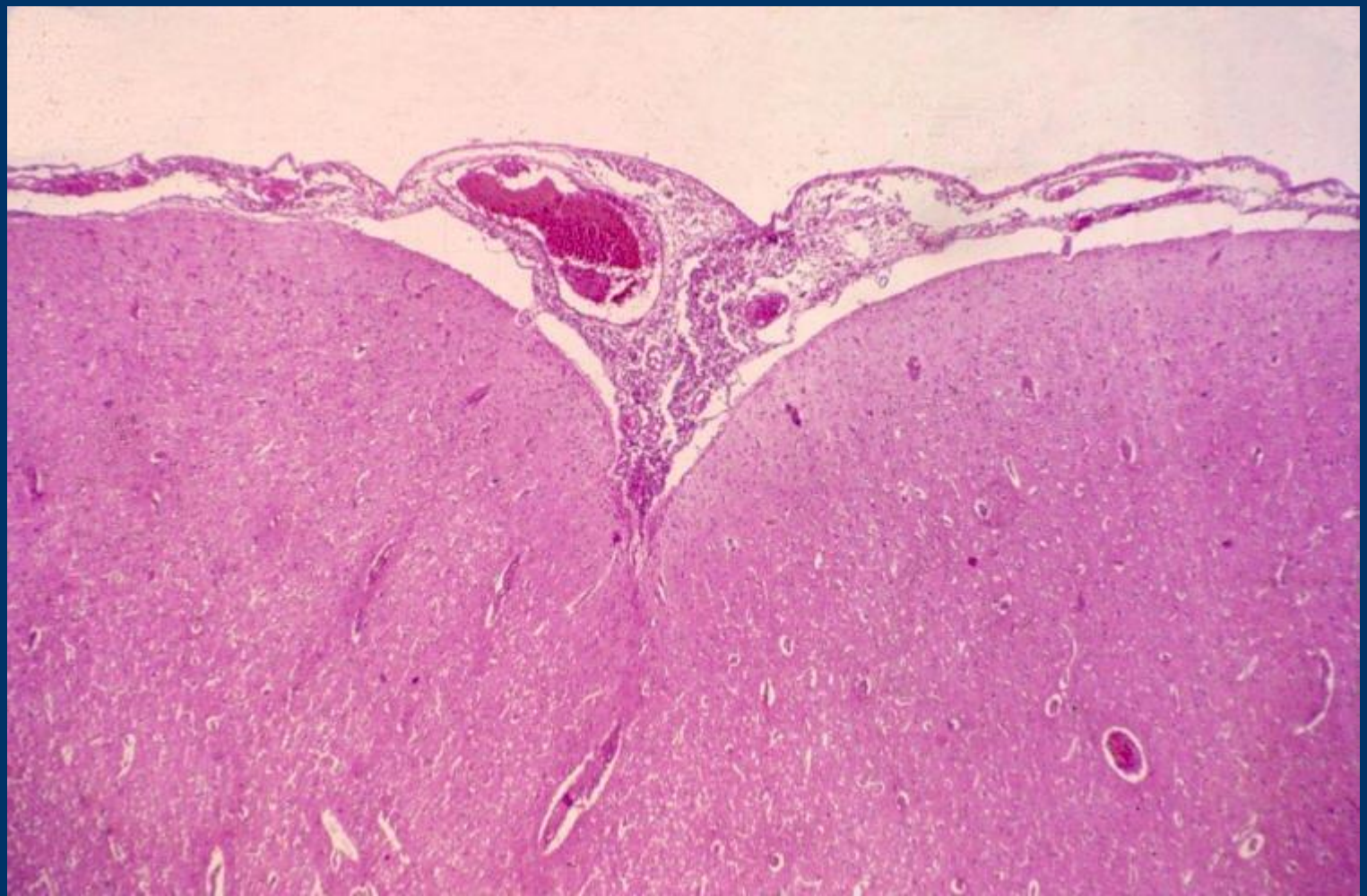

Histologie

- Granulozyten

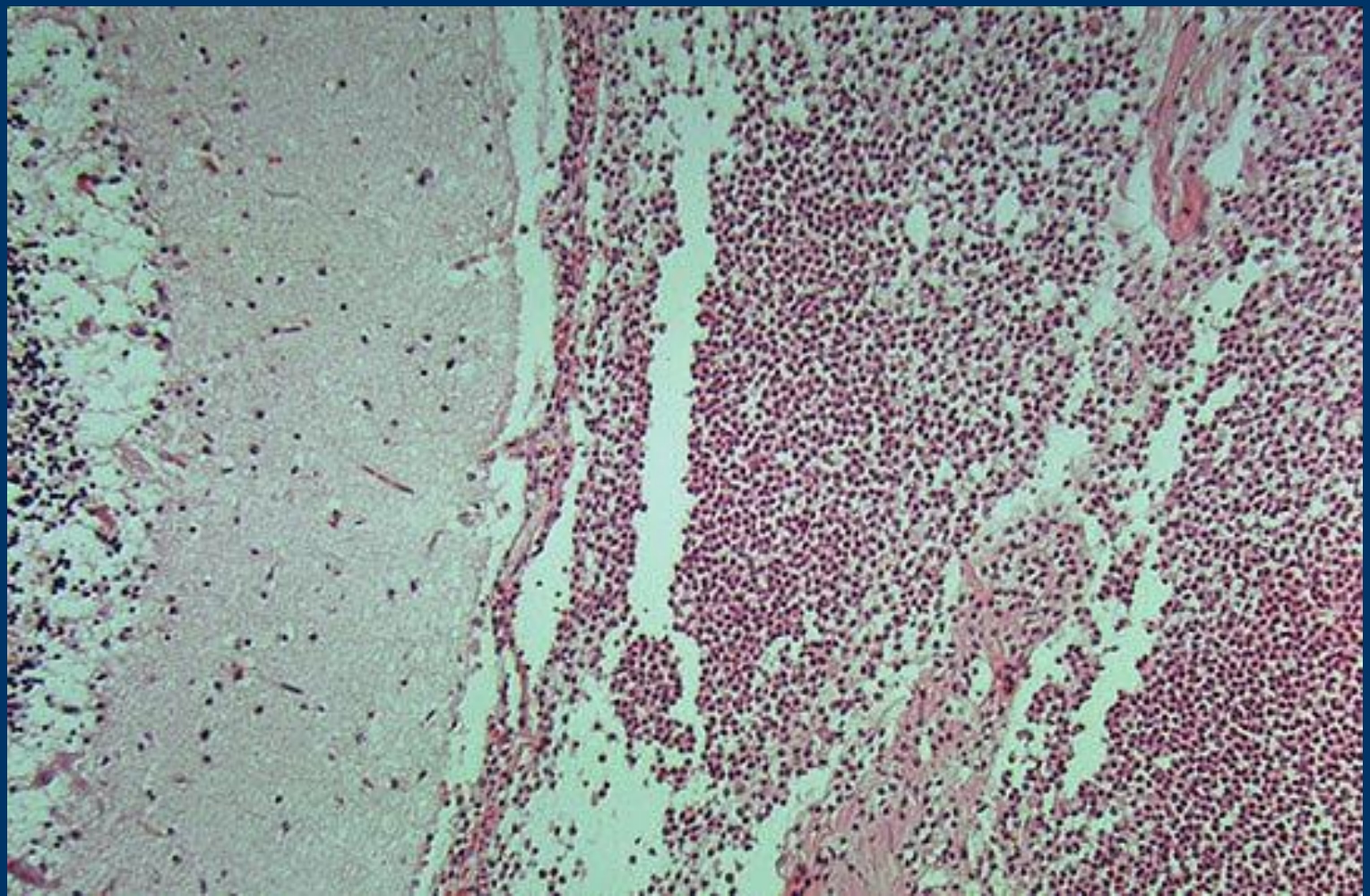

Lumbalpunktion

- granulozytär-dominierte Zellzahlvermehrung (Pleozytose)

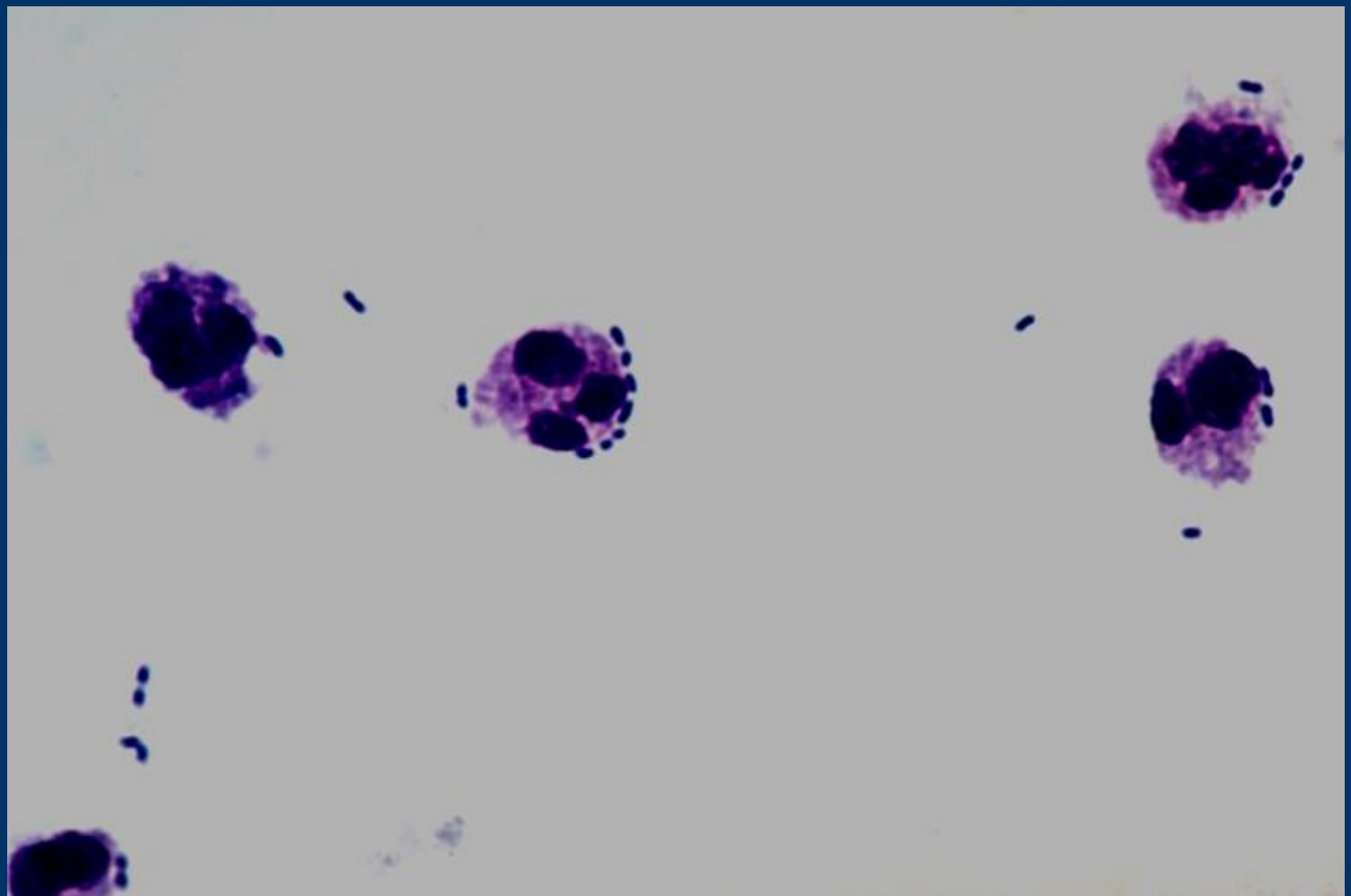

Komplikationen

- Vaskulitis

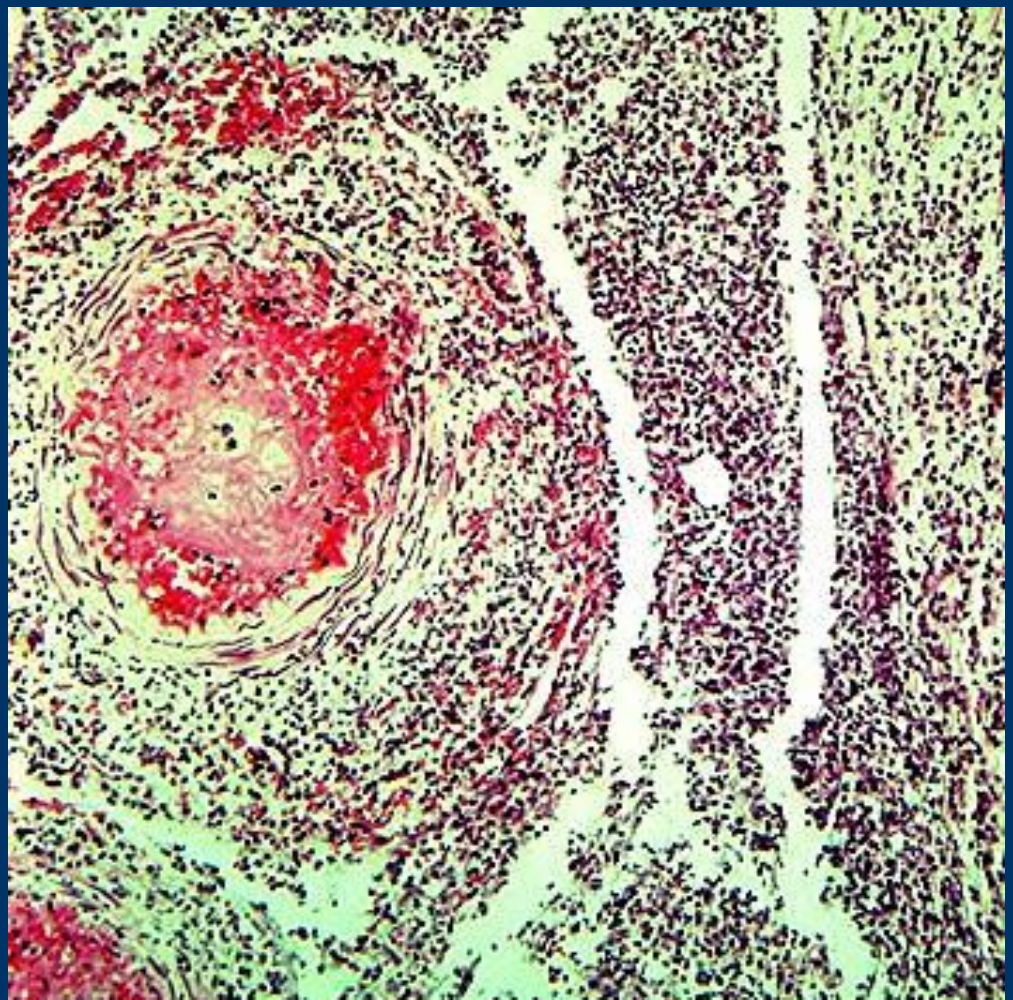

Komplikationen

- Bilaterale Hirninfarkte nach bakterieller Meningitis

Spätfolgen

- Hydrozephalus nach bakterieller Meningitis

Tuberkulöse Meningitis

- tritt bei etwa 10% aller Tuberkulosekranken auf

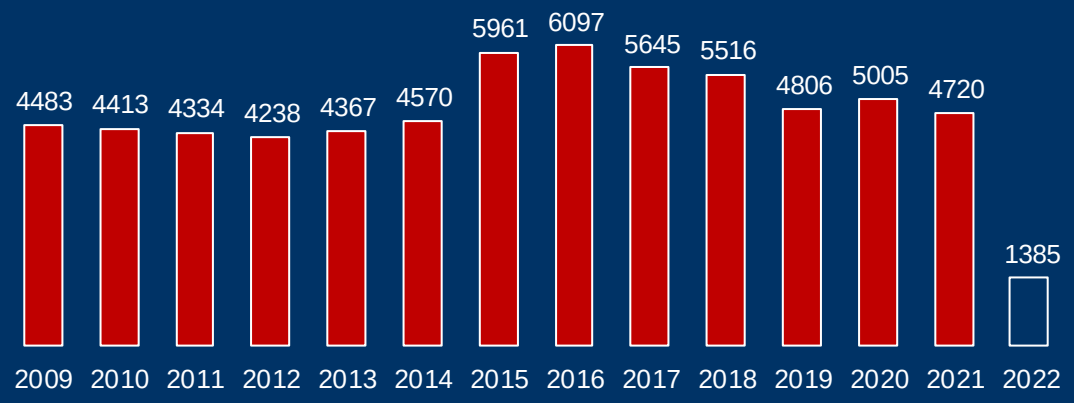

Gemeldete Tuberkuloseerkrankungen
Deutschland
Quelle: SurvStat@RKI Abfrage vom 16.05.22

Neuropathologie

- Basale Meningitis

Histologie

- Granulomatöse Entzündung

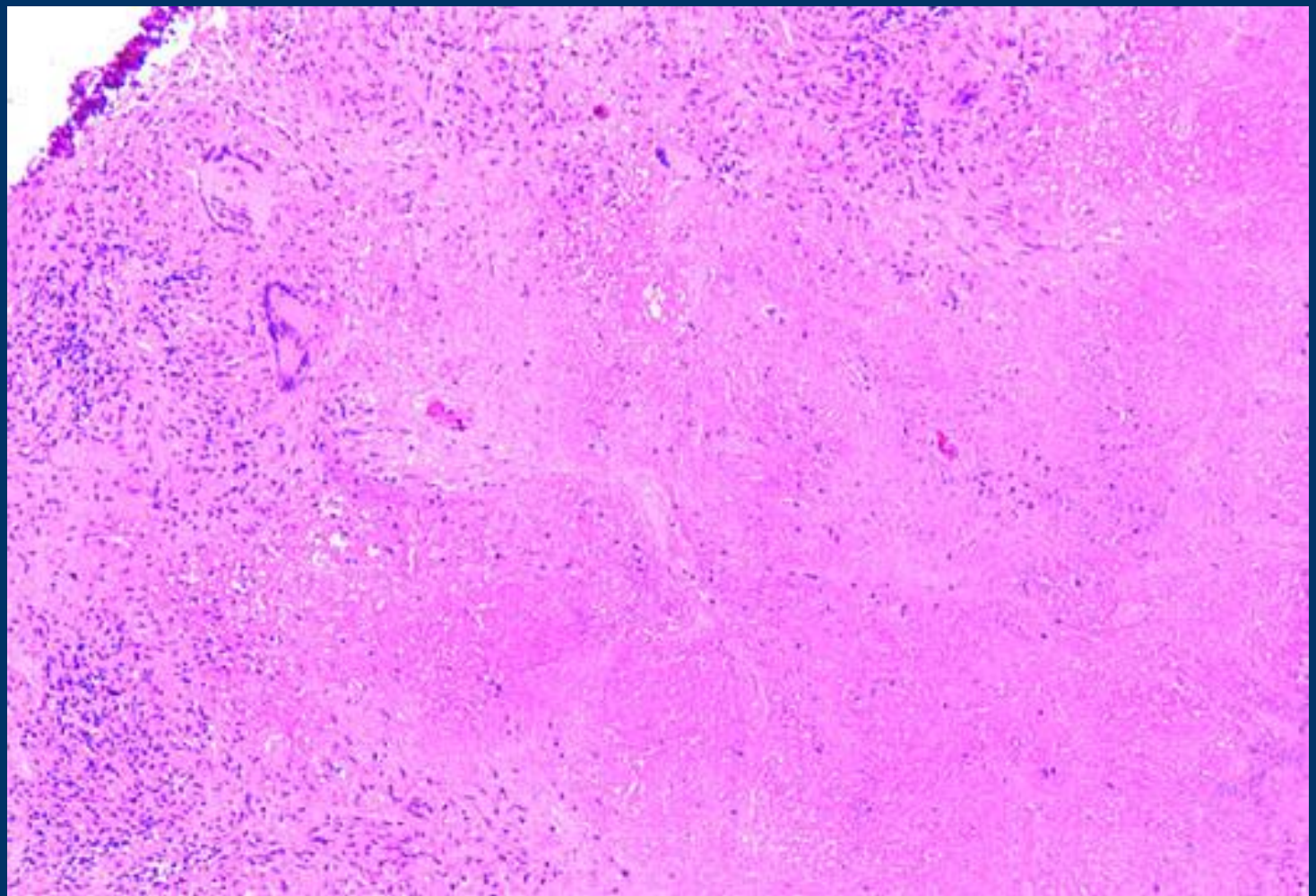

Histologie

- Granulomatöse Entzündung

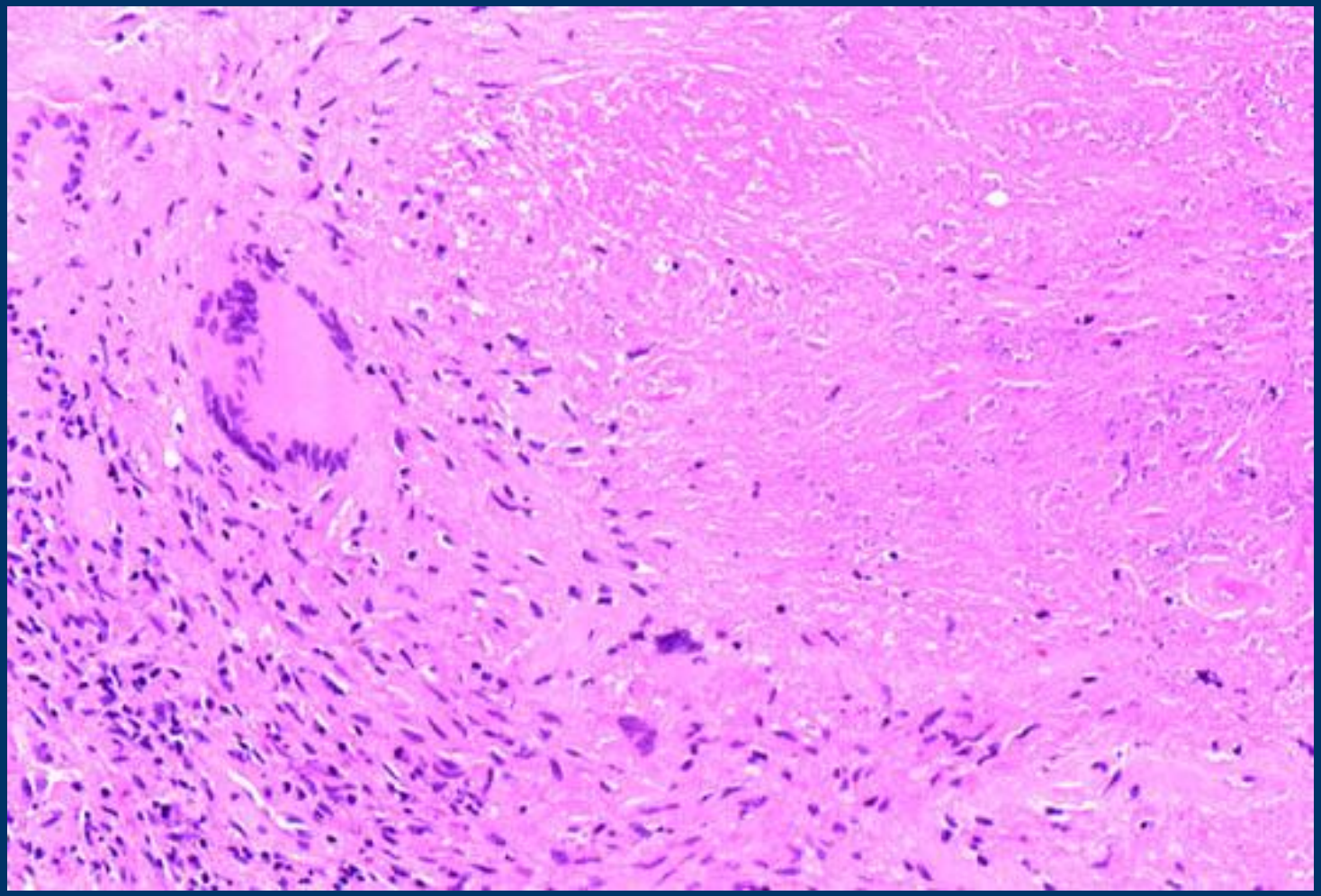

Histologie

- Nachweis säurefester Stäbchen in der Ziehl-Neelsen Färbung.

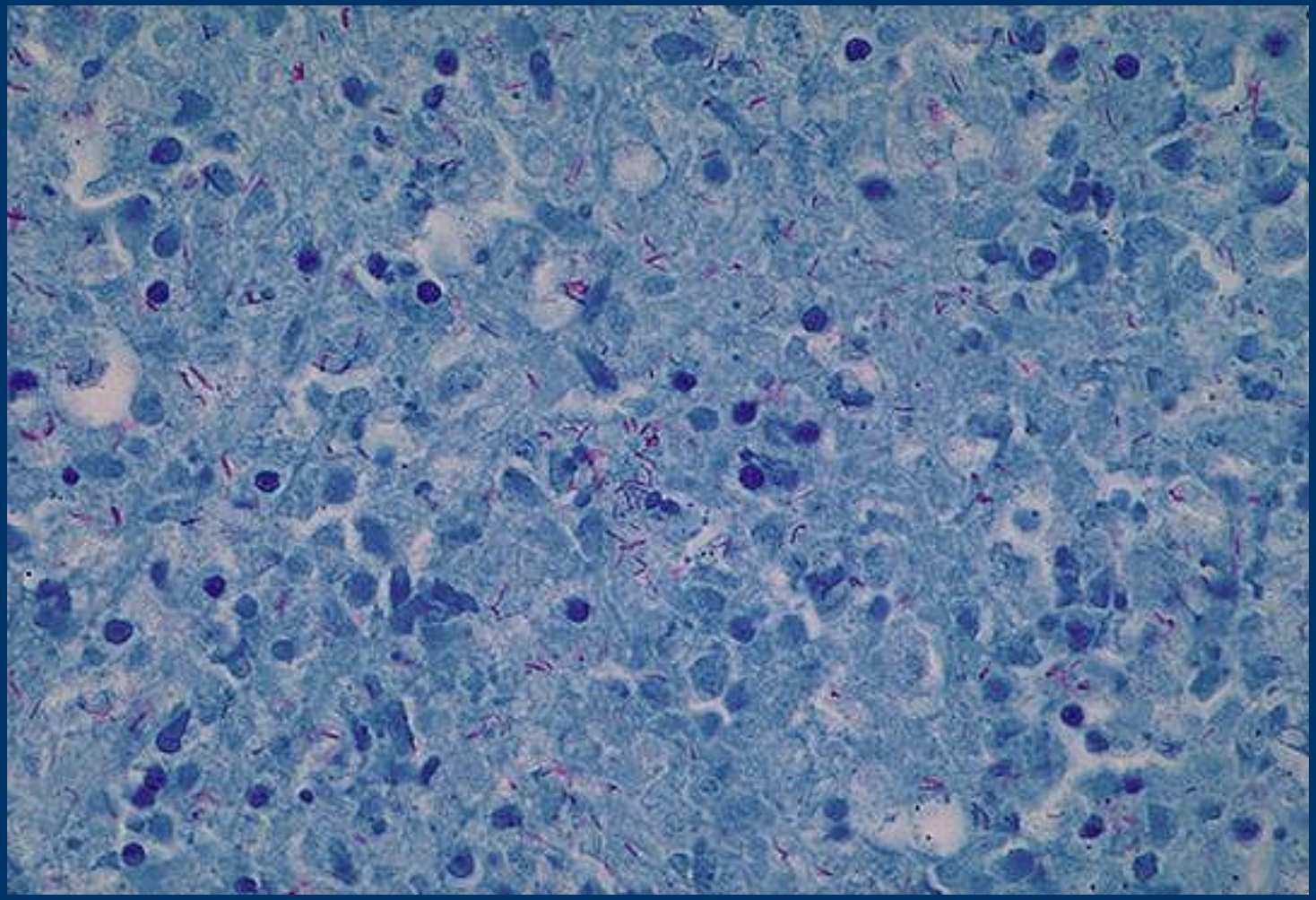

Eitrige Entzündungen des Hirngewebes

- Hirnabzess
- Hirnphlegmone
- Septische Herdenzephalitis

Hirnabzess

- Ursache:
  - primäre Infektion : offene Schädelverletzung oder Operationen (10%)
  - sekundäre Infektion: hämatogen-metastatische Absiedlungen (25%)
  - Fortleitung aus Entzündungen der Nachbarschaftsgewebe (40-50%)

Radiologie

- Rundherd mit randständiger Kontrastaufnahme

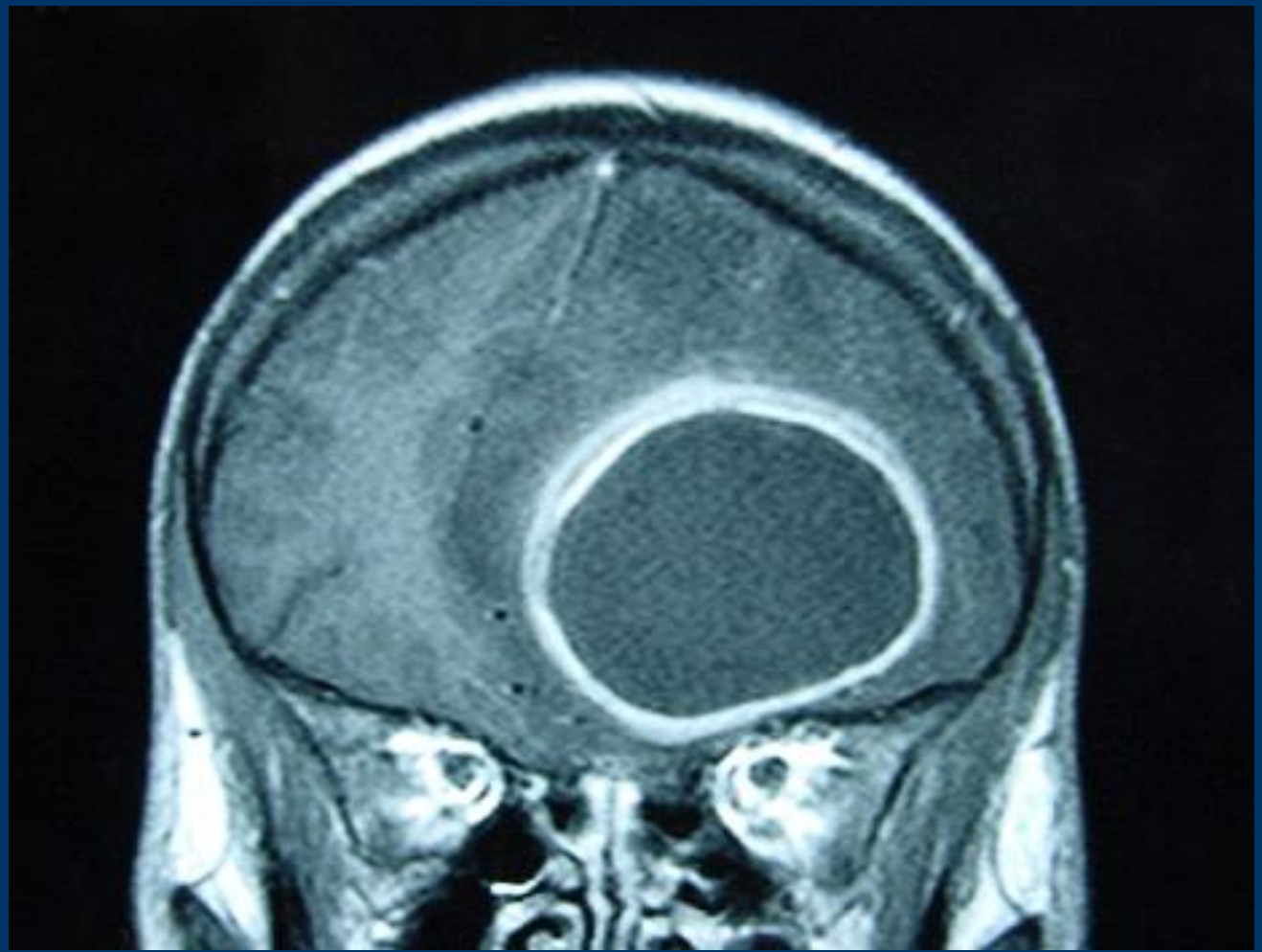

Neuropathologie

- Kapsel um nekrotisches Zentrum

Histologie

- Kapsel um nekrotisches Zentrum

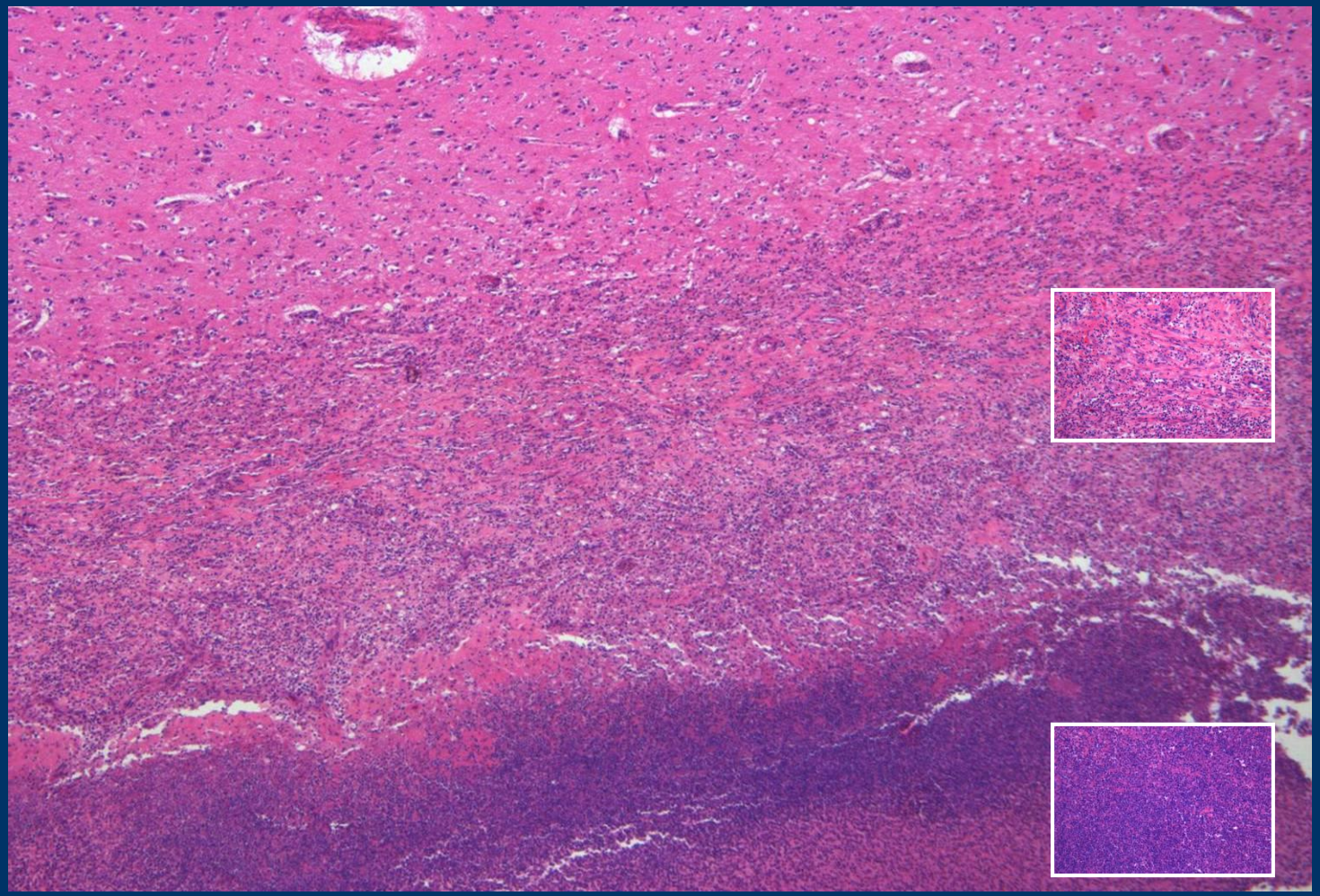

Histologie

- Bindegewebige gefäßreiche Kapsel

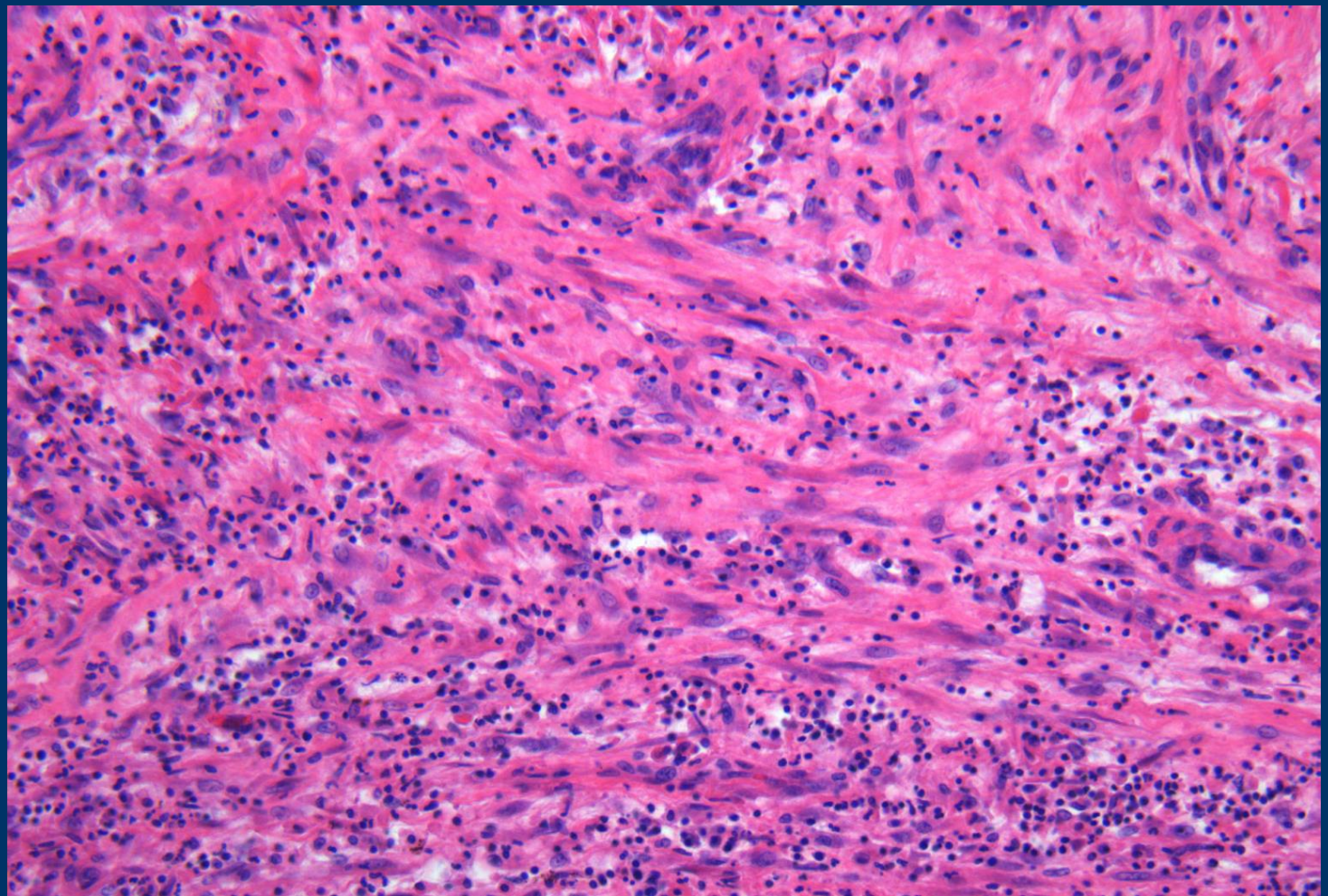

Histologie

- Eitrig zerfallene Granulozyten im Zentrum

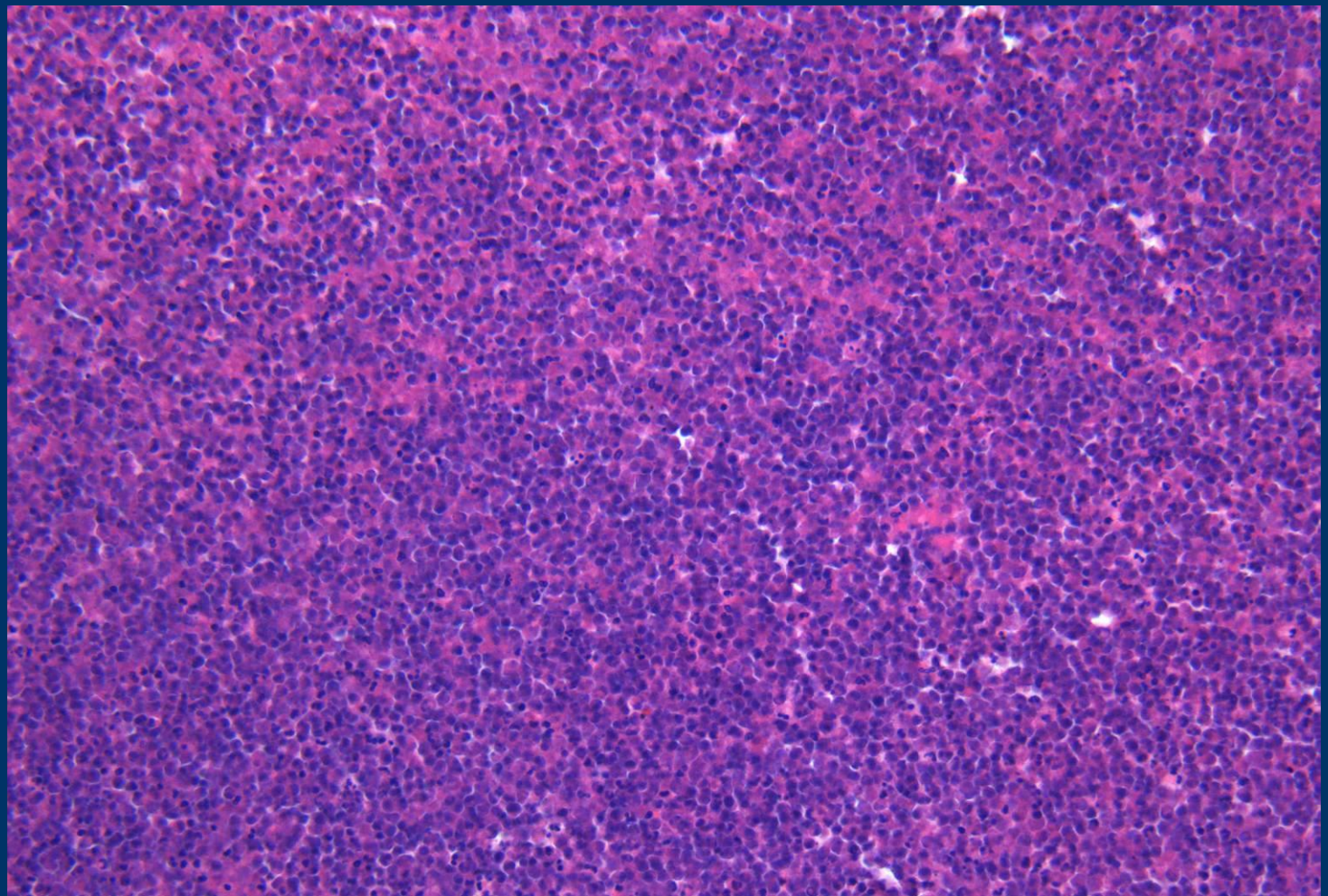

Komplikationen

- Ruptur mit Ventrikeleinbruch

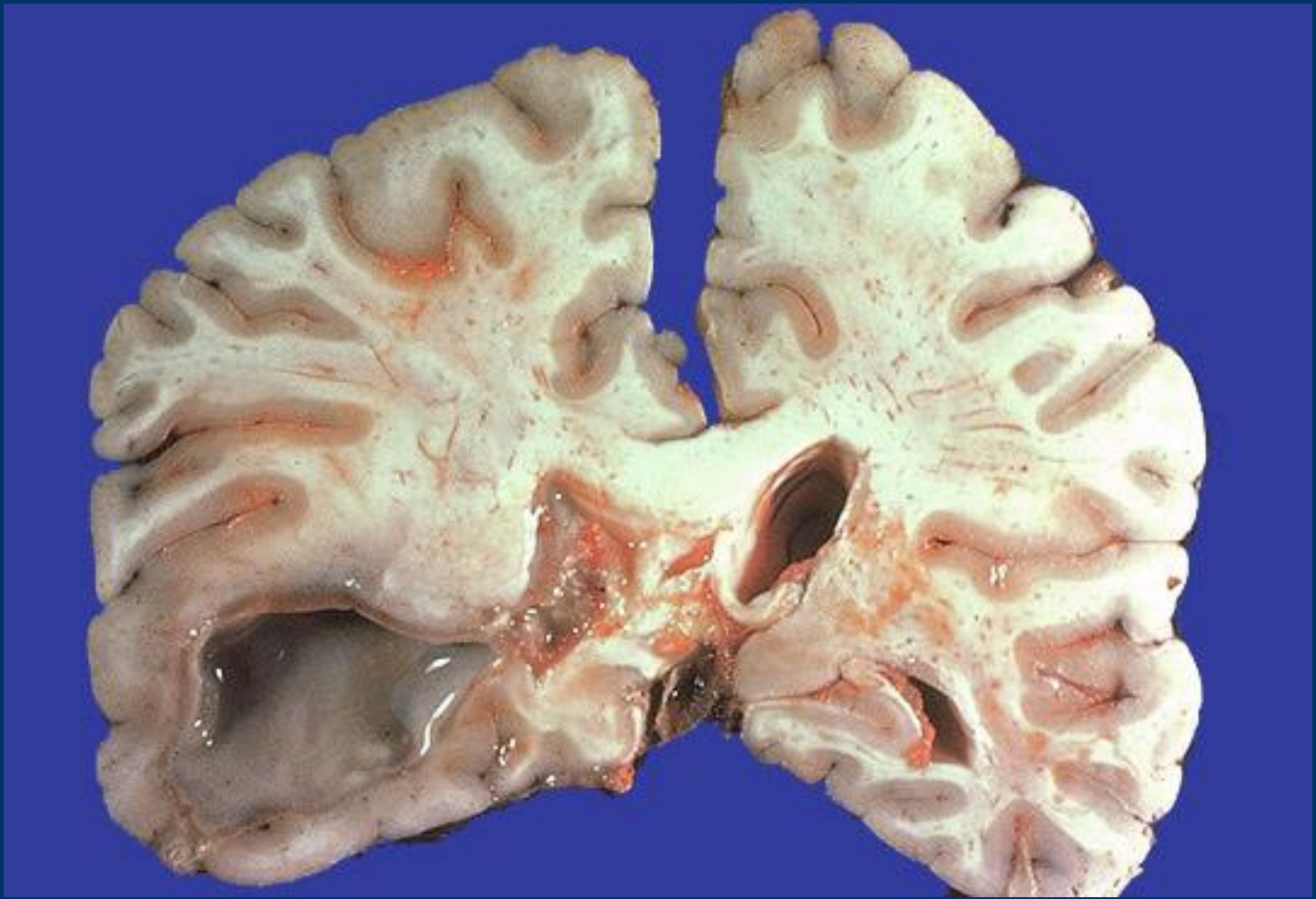

Pilzinfektionen

- Besonders bei immungeschwächten Patienten
  - immunsupressive Therapie
    - Langzeitkortikosteroidtherapie
    - Zytostatika
  - AIDS
  - Tumorerkrankungen
  - Diabetes mellitus
  - Alkoholismus
  - Mangelernährung
  - Gebrauch intravenöser Drogen

- Formen:
  - chronisch-granulomatöse Meningitis
  - Meningoenzephalitis
  - Abszesse
  - Häufig Gefäßbezug

- Erreger:
  - Candida albicans
  - Aspergillus fumigatus
  - Cryptococcus neoformans

Neuropathologie

- Meningoenzephalitis und/oder Abszesse.

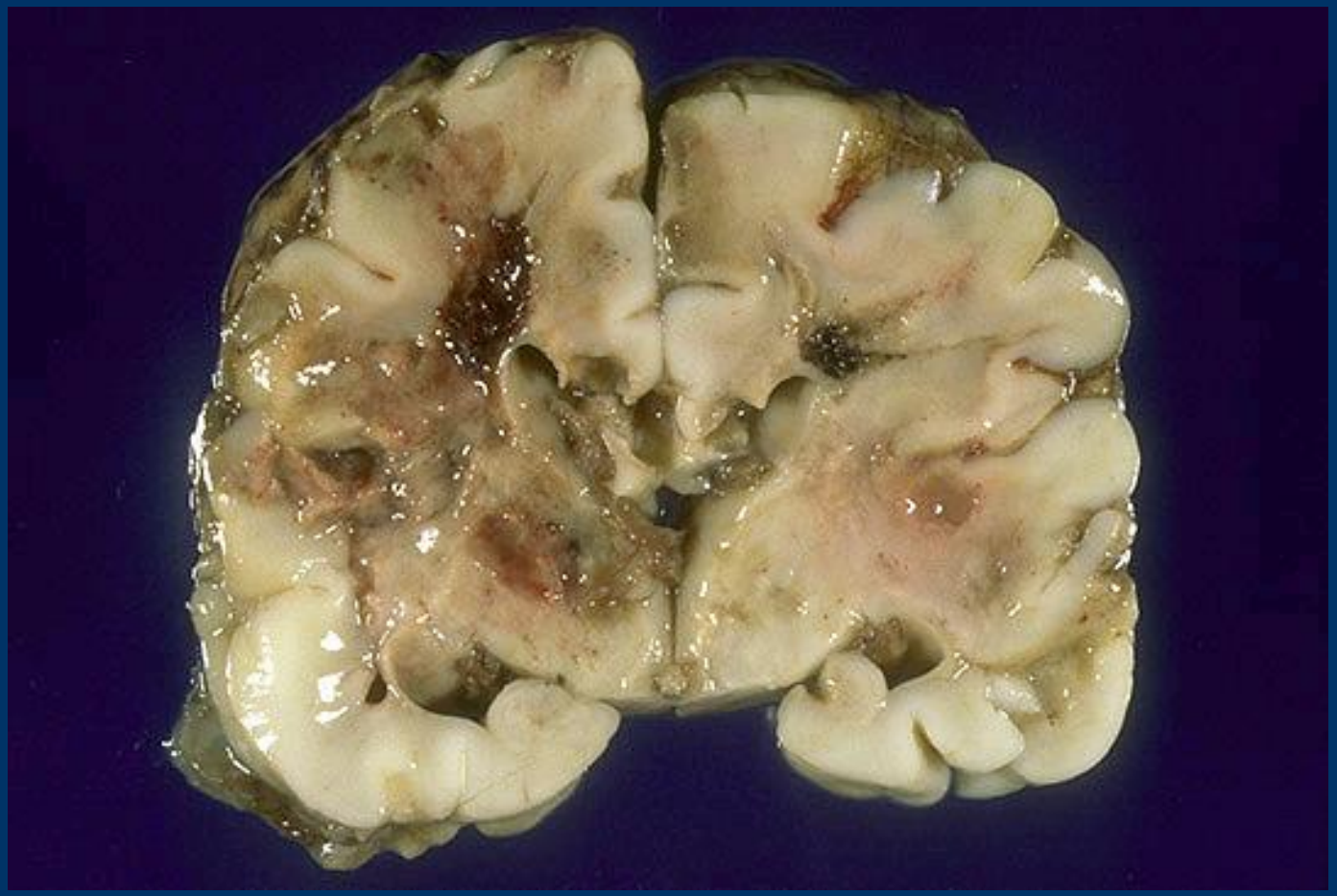

Histologie

- Nachweis von Pseudohyphen (Candida albicans)

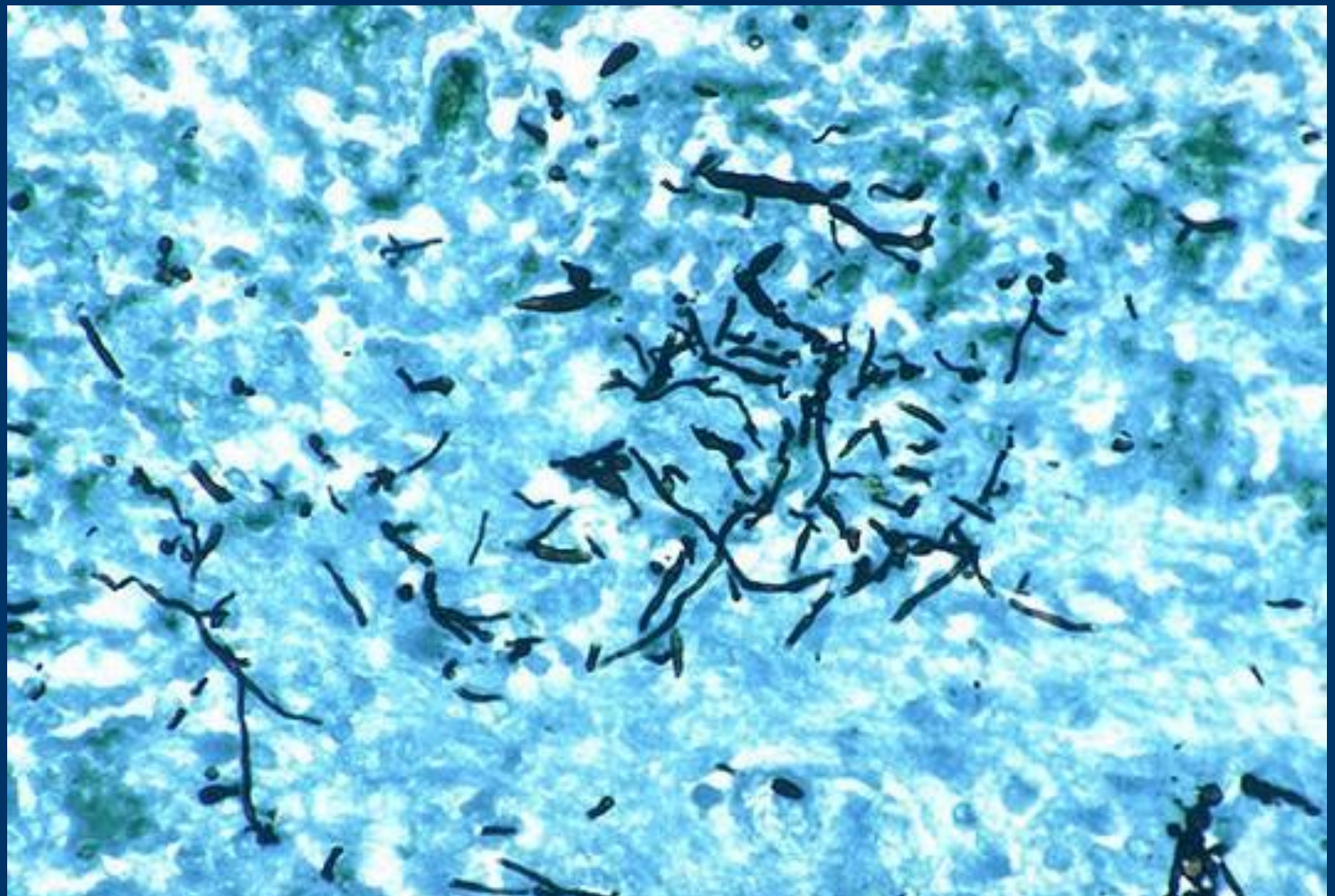

Histologie

- Nachweis von septierten Hyphen (Aspergillus fumigatus)

Neuropathologie

- Häufig hämorrhagische Läsionen.

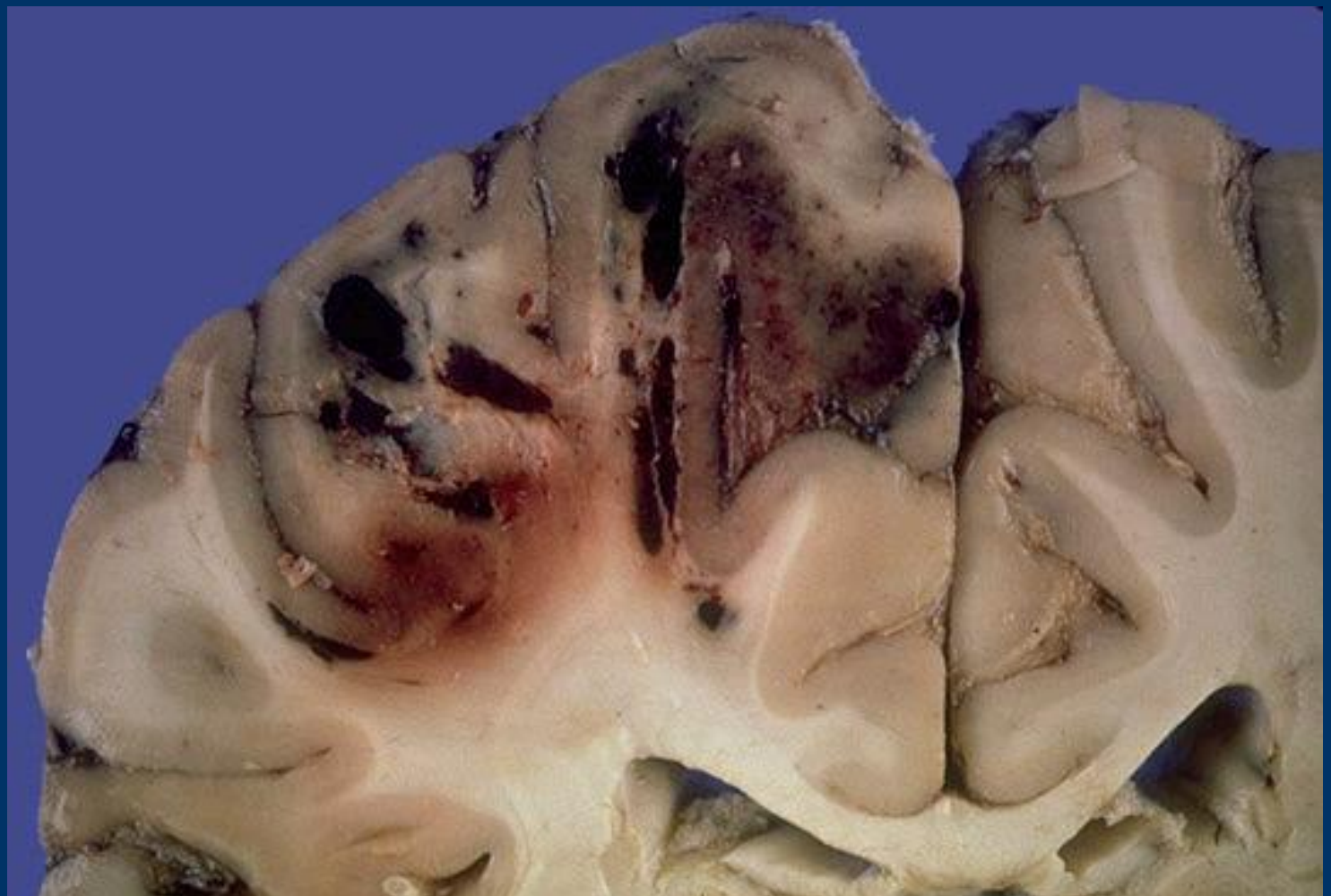

Histologie

- Durchsetzung der Gefäßwand durch Pilzhyphen.

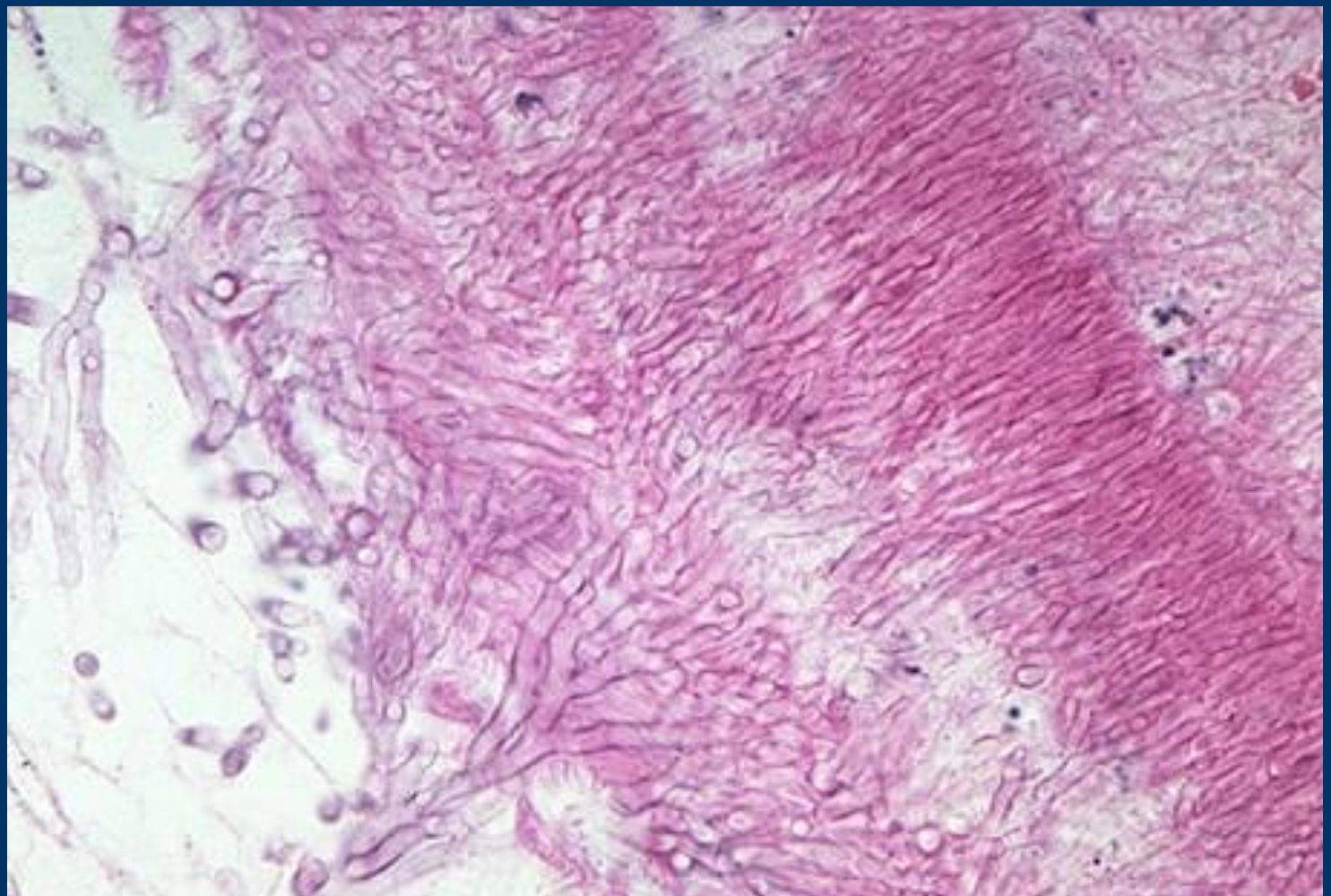

Ein- und Mehrzeller-bedingte Entzündungen

- Einzeller (Protozoen)
  - Toxoplasma
  - Amöben
  - Plasmodien
  - Trypanosomen

- Mehrzeller (Metazoen)
  - Zystizerkose (Infektion mit Finnen des Bandwurms)
  - Echinokokkose (Infektion mit Echinococcus)

Fall 1

- 35-Jährige Patientin mit Unwohlsein, Kopfschmerz, Wesensveränderung
  - Anamnese: HIV-Infektion, Hepatitis-C
    Neurologische Untersuchung: latente Hemiparese rechts
  - Lumbalpunktion: leichte lymphozytäre Pleozytose; kein Nachweis von Erregern.
- Im weiteren Verlauf Anfallsereignisse und Bewusstseinstrübung

Radiologie

- Multiple Rundherde vor allem im Bereich der Stammganglien

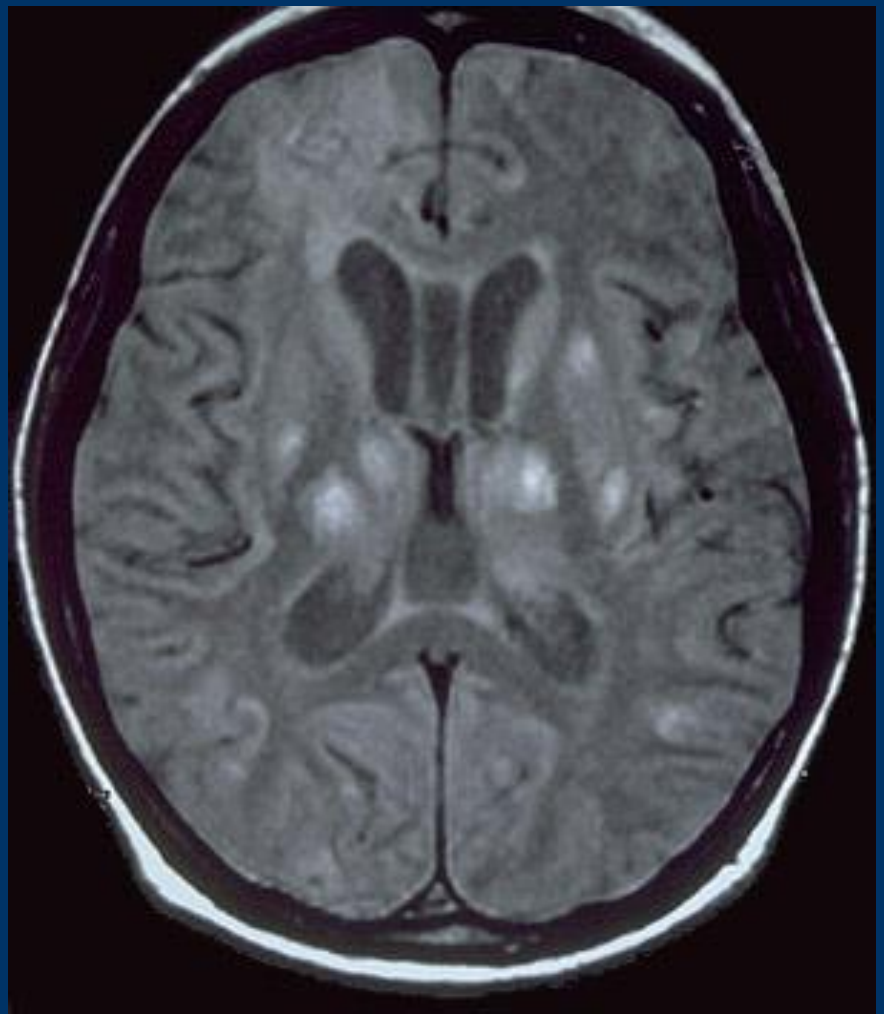

Neuropathologie

- Läsion im Bereich der linken Stammganglien

Histologie

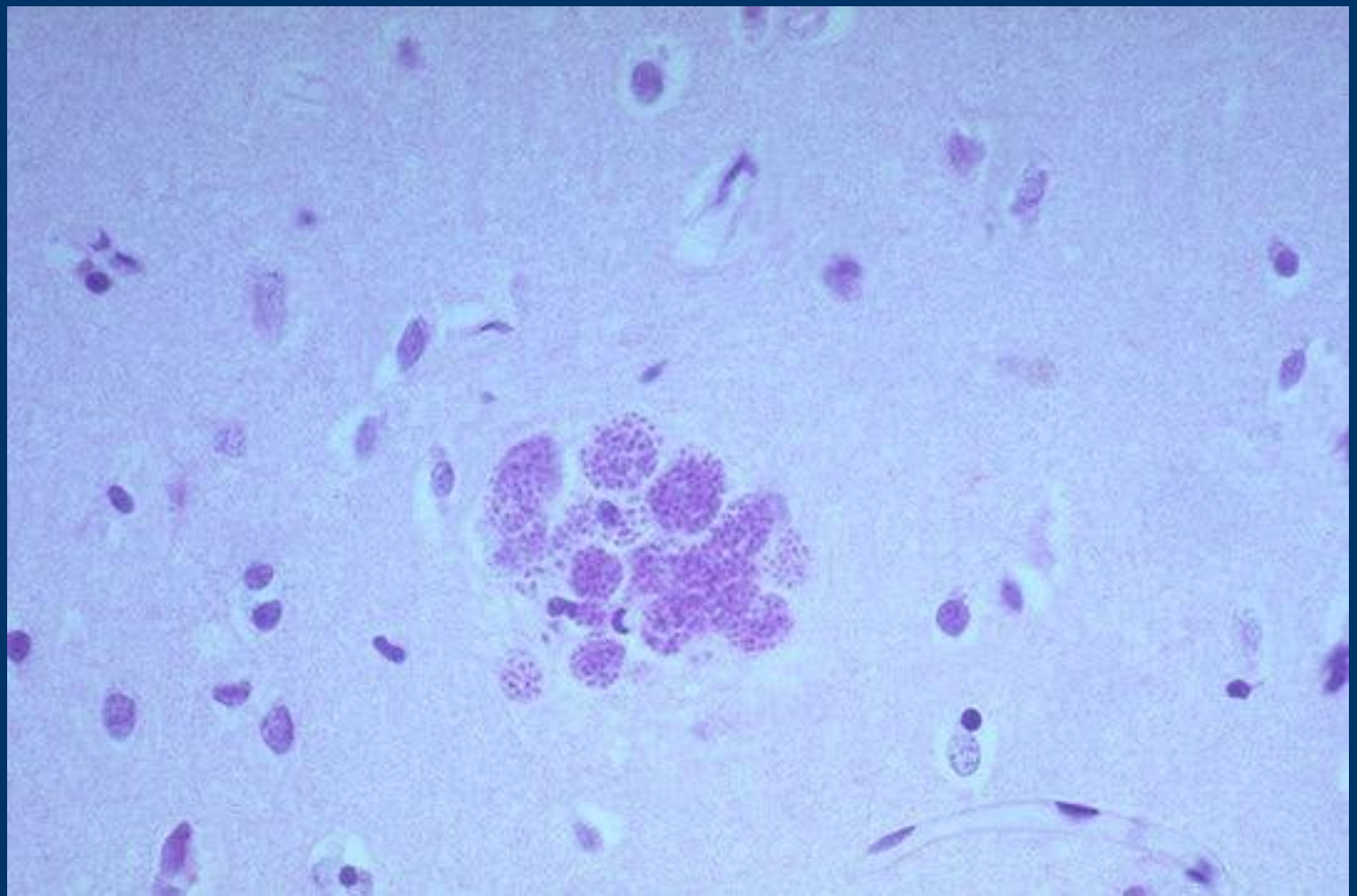

Histologie

- Immunhistochemie

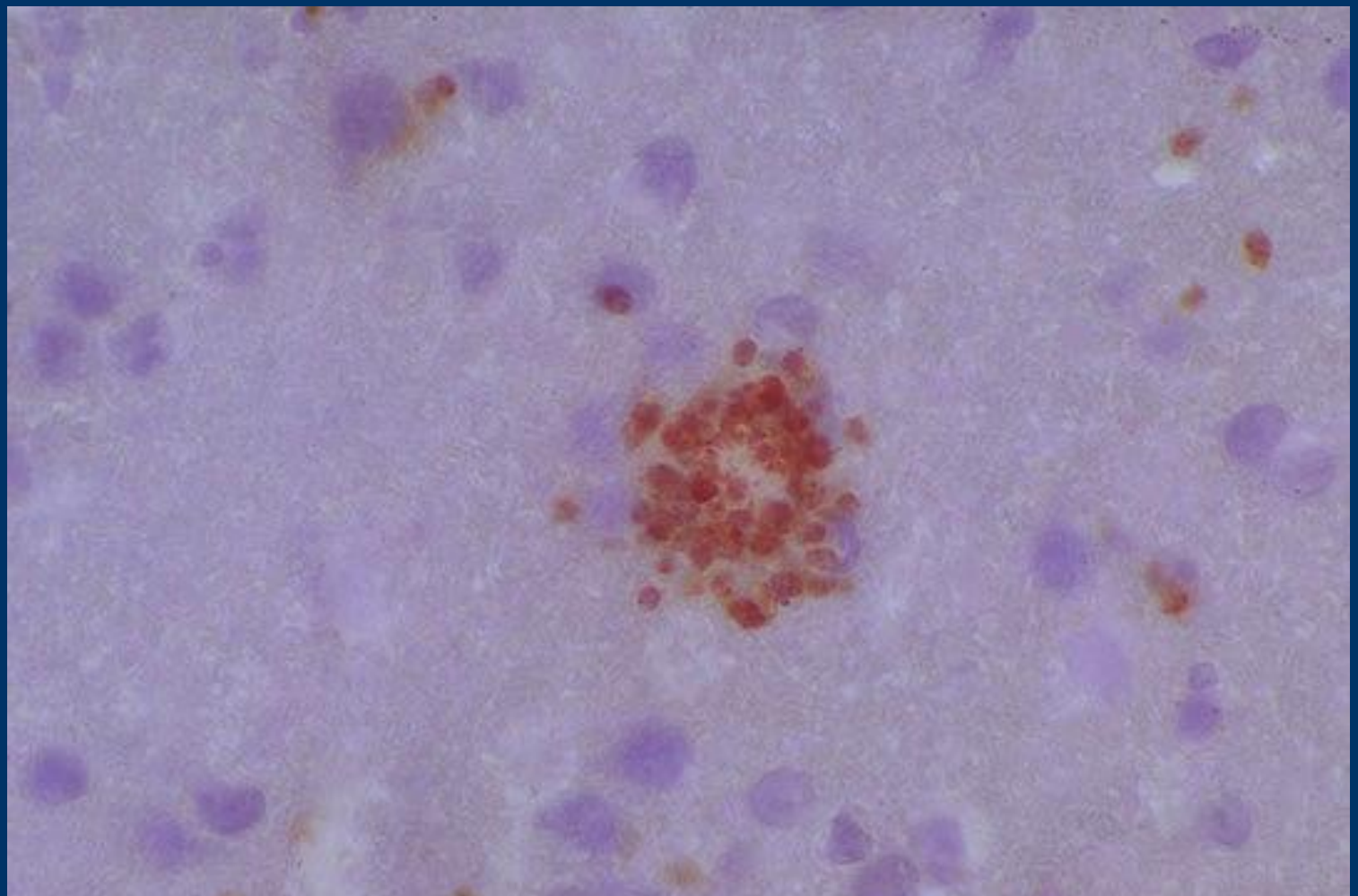

Toxoplasmose

- Nachweis von Toxoplasma Gondii
- Infektion
  - Aufnahme von mit Oozysten kontaminierten Nahrungsmitteln
  - Sporocysten dringen aktiv in kernhaltige Zellen ein
  - Tachyzoiten werden ins Blut freigesetzt
  - Mit zunehmender Immunreaktion Ausbildung von Zysten mit Bradyzoiten
- Verlauf
  - in 90 % symptomlos; Immunität
    Cave: Neu-Infektion während der Schwangerschaft

Fall 2

- 19-Jähriger fällt im Urlaub in Florida von einem Jetski
- Oberflächliche Verletzungen, aber erheblich Wasser geschluckt.
- Drei Tage später Unwohlsein, Fieber und Kopfschmerz.
-

The International Society of NEUROPATHOLOGY

Neuropathologie

- Eiterauflagerungen der basalen Meningen.

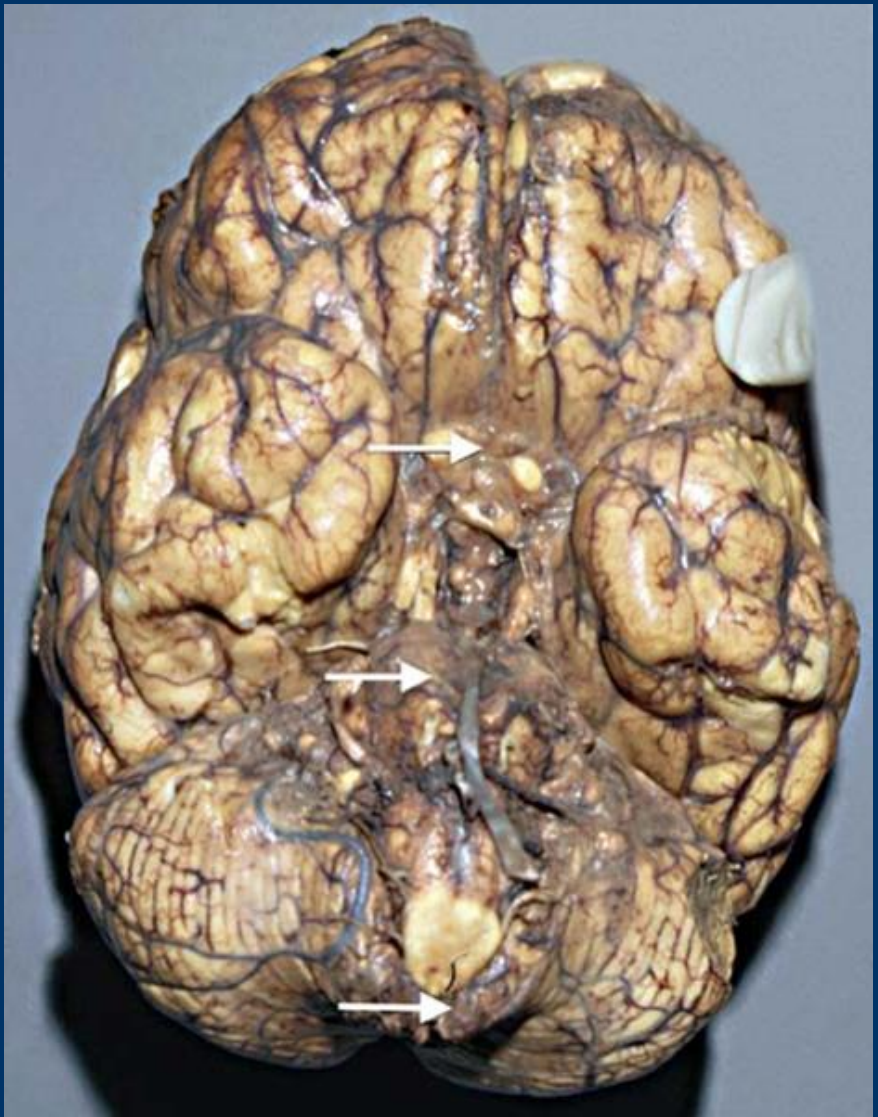

The International Society of NEUROPATHOLOGY

Histologie

- Meningitis

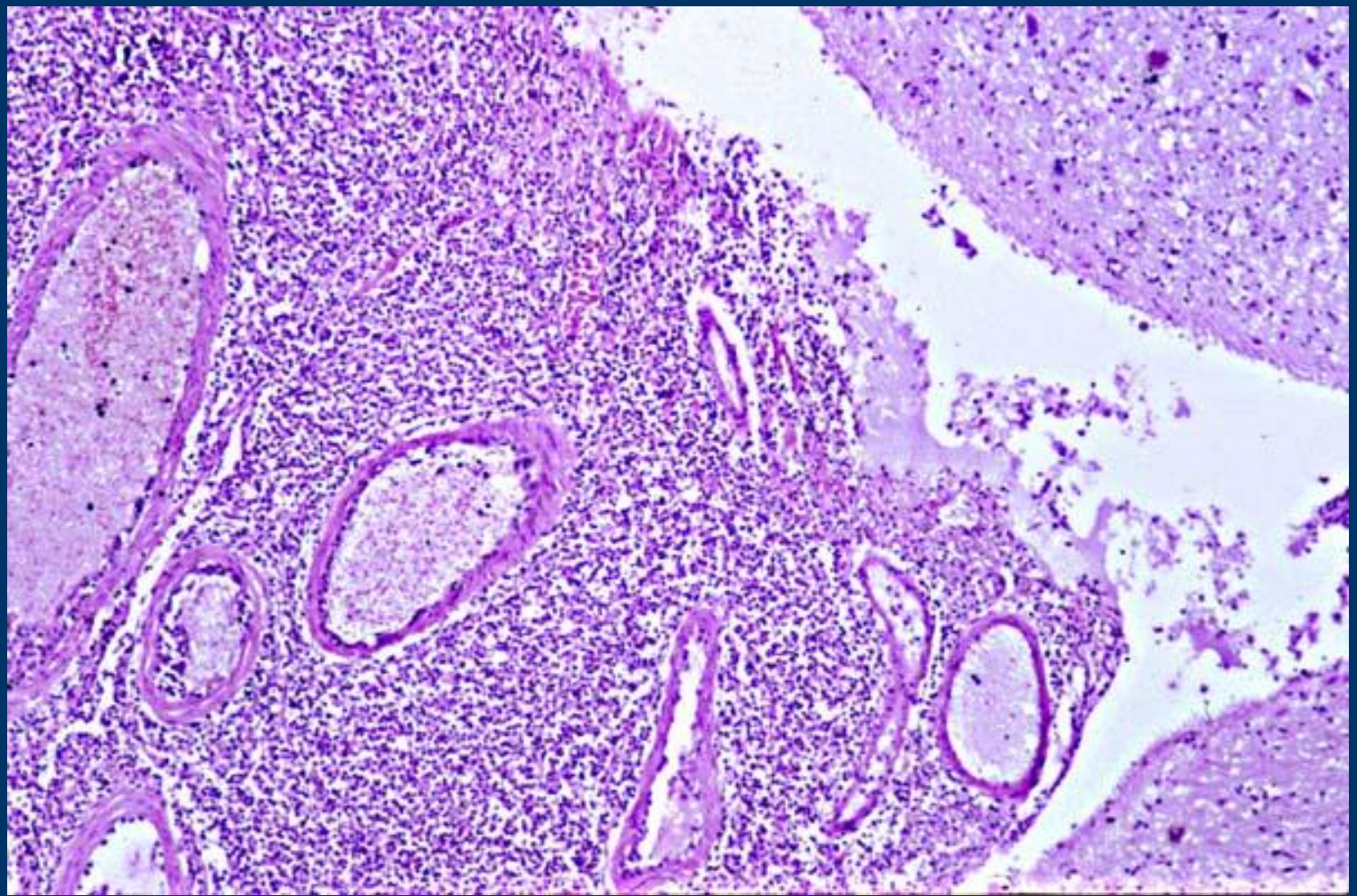

The International Society of NEUROPATHOLOGY

Histologie

- Enzephalitis mit Gefäßbezug

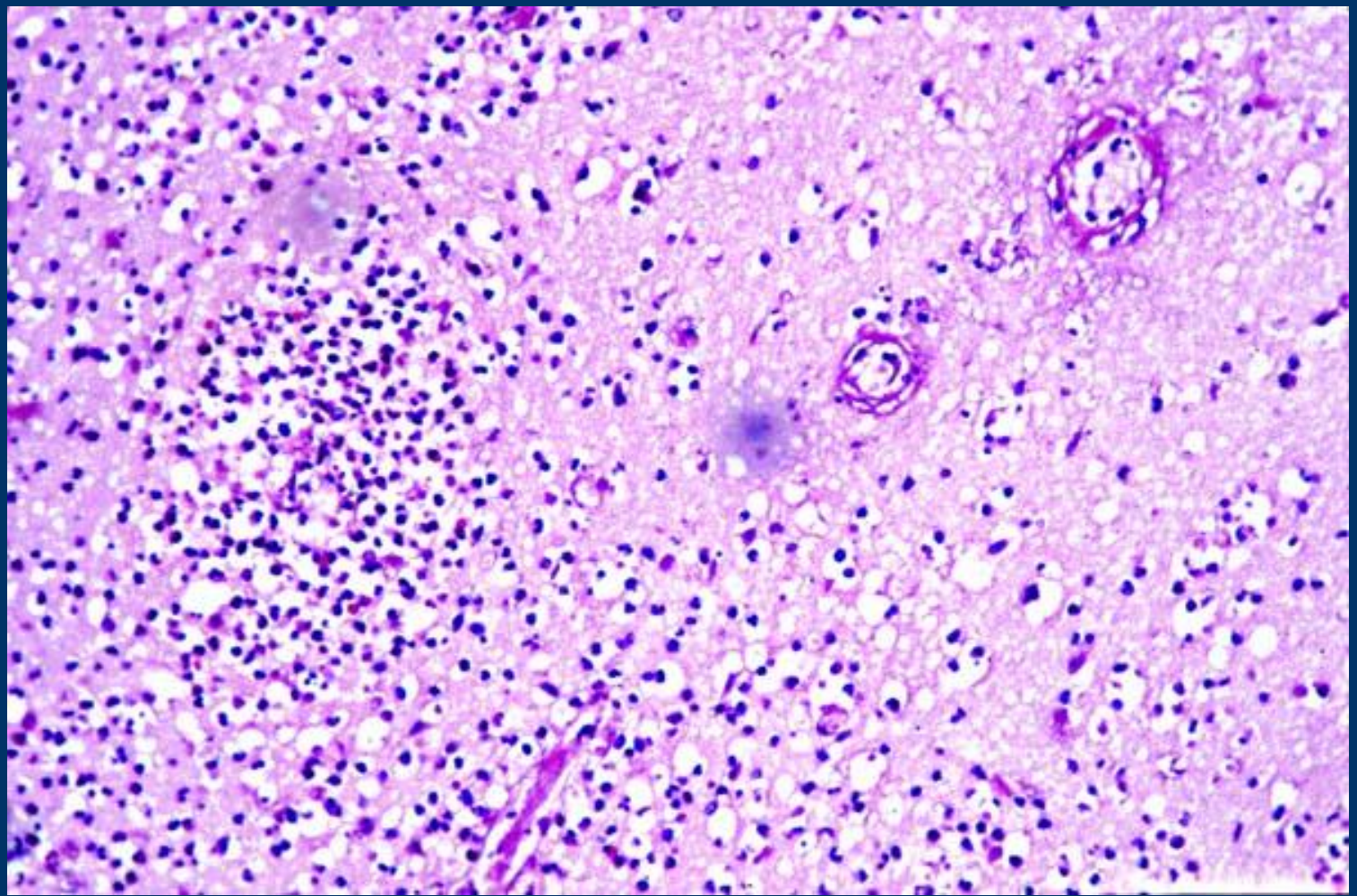

The International Society of NEUROPATHOLOGY

Histologie

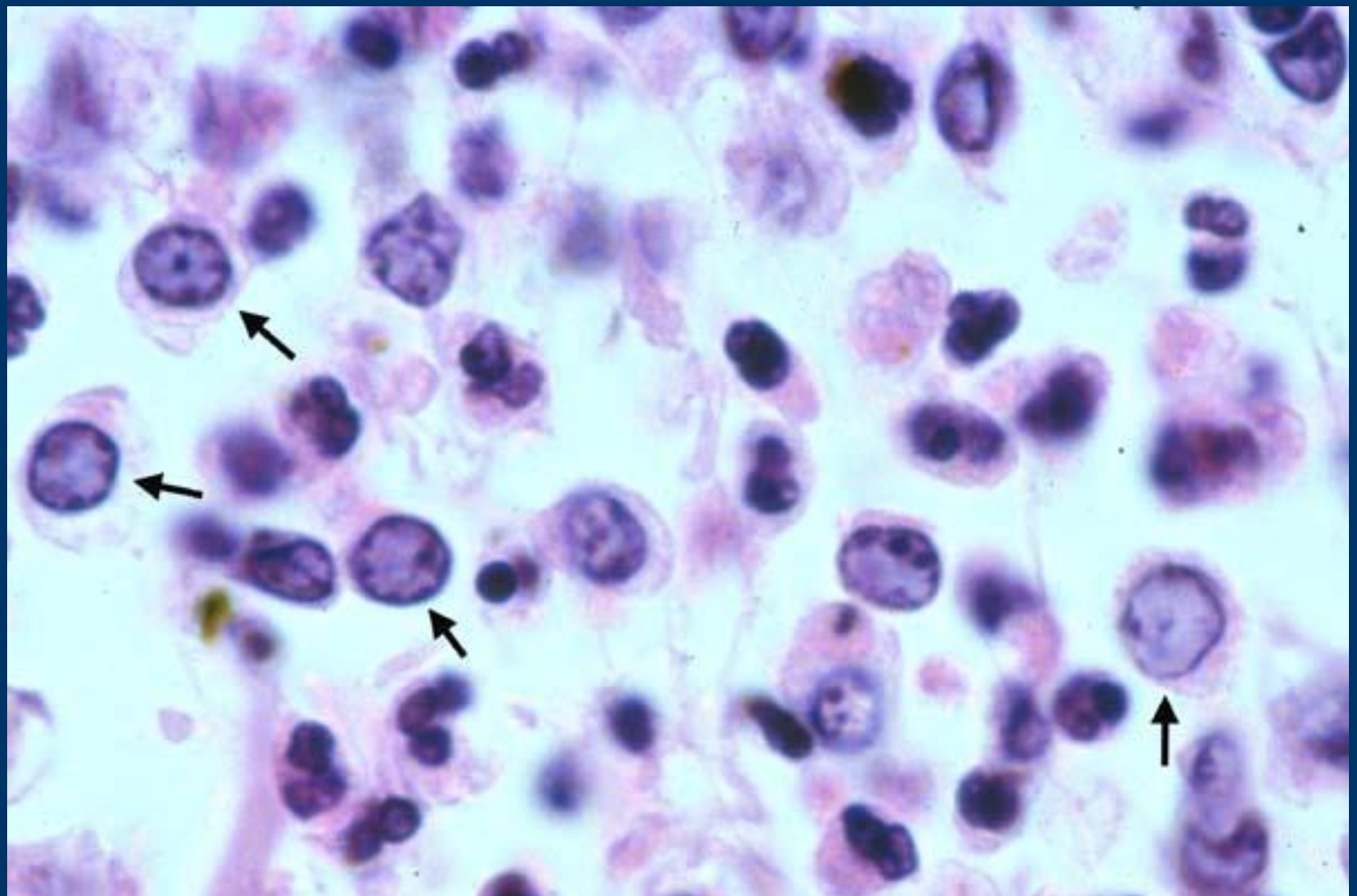

The International Society of NEUROPATHOLOGY

Amöben-Meningoenzephalitis

- Nachweis von *Naegleria Fowleri*
- Infektion durch kontaminiertes Wasser
- Ausbreitung über Nasennebenhöhlen entlang des N. olfactorius
- Junge Menschen ohne sonstige Vorerkrankungen betroffen, hohe Mortalität.
- Relativ selten, aber wahrscheinlich hohe Dunkelziffer.

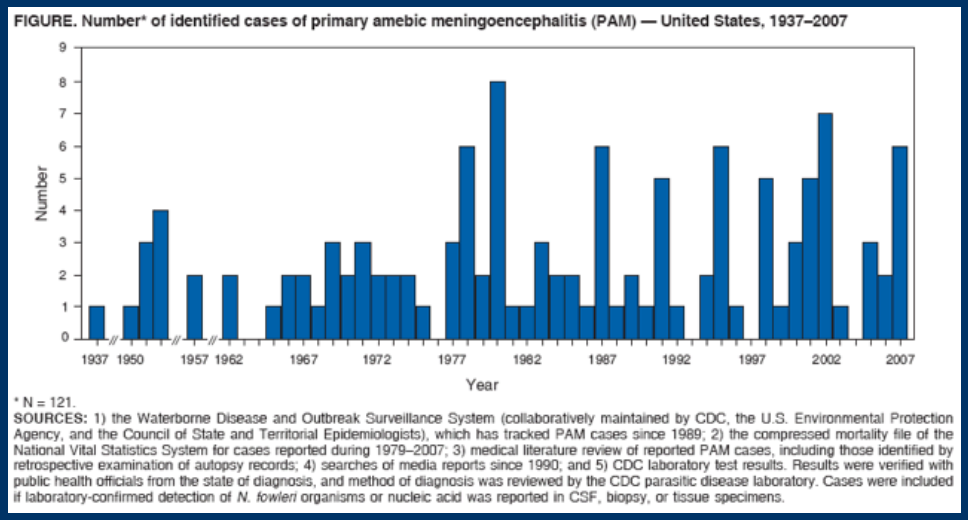

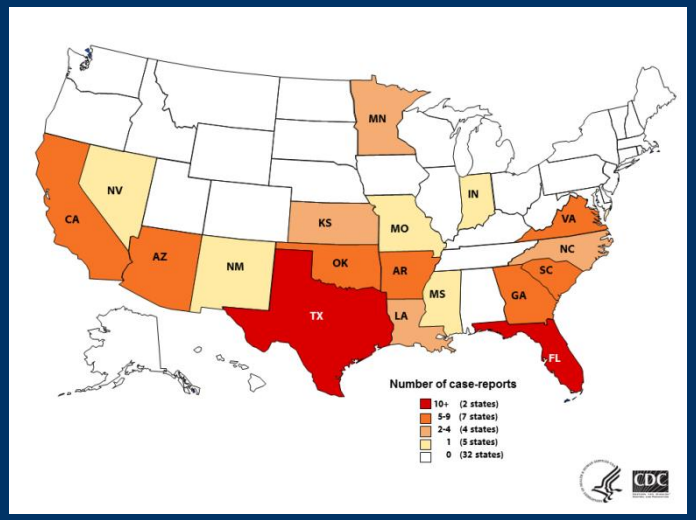

Amöben-Meningoenzephalitis

- Rituelle Nasenwaschungen problematisch.

غسيل الأنف الروتيني الآمن

استخدم مياه آمنة لحماية نفسك من التعرض لعدوى مميتة بالمخ.

يوجد العديد من الجراثيم الدقيقة التي تعيش في المياه الدافئة. *النيجليريا الدجاجية* عبارة عن أميبا (جرثومة صغيرة للغاية) تُفضل المياه إلى حد كبير حيث دائماً ما تتواجد حول البرك والبحيرات والأنهار في مختلف أنحاء العالم. كما يمكنها الاختفاء داخل أنابيب مياه الصنبور.

النيجليريا الدجاجية تتسم كذلك بحجمها الصغير. فحتى المياه التى لها مظهر ورائحة ومذاق نظيف قد تحتوي على أميبا عالقة بها. ويمكن أن يؤدي غسيل الأنف بمياه غير آمنة إلى الإصابة بالعدوى.

يقوم الكثير من الأشخاص بعملية تنظيف الأنف الروتيني. هذه الممارسة واردة في عادات اليوجا والتقاليد الأيروفيدية والإسلامية.

تحت إطار العقيدة الإسلامية، يعد غسيل الأنف الروتيني من ضمن خطوات عملية تنظيف تسمى "الوضوء"، وهي عادة يتم تنفيذها عدة مرات في اليوم استعداداً للصلاة.

استخدم مياه آمنة لحماية نفسك.*

اتبع على الأقل واحداً من تلك الإجراءات للحد من مخاطر الإصابة بعدوى *النيجليريا* أثناء غسيل الأنف الروتيني:

- **الغلي:** استخدم مياه تم غليها مسبقاً لدقيقة واحدة ثم تم تبريدها.
  - عند التواجد في أماكن يزيد ارتفاعها عن 6500 قدم، اغلي المياه لمدة ثلاث دقائق.
- **الترشيح:** استخدم مرشح مياه لإزالة الجراثيم الكامنة في المياه.
  - قد تكون البيانات الواردة على ملصق معلومات المرشح "NSF 53" أو "NSF 58".
  - المرشحات التي يوجد على ملصقاتها "حجم المسام الصافي 1 ميكرون أو أصغر" فعالة هي الأخرى.
- **الشراء:** استخدم مياه ذات ملصق يوضح إنها تحتوي على مياه مقطرة أو معقمة.
- **التطهير:** تعلم كيف تقوم بتطهير المياه لديك لضمان إنها آمنة من *النيجليريا*
  - يعد الكلور المستخدم بمستوى التركيز الصحيح وفي التوقيت المناسب مطهر ملائم ضد هذه الجرثومة.

تعد العدوى الناتجة عن النيجليريا الدجاجية مميتة ونادرة.

عندما يتم استنشاق المياه الملوثة بجرثومة النيجليريا الدجاجية عبر الأنف، يمكن أن تنتقل الأميبا إلى المخ، وهو ما يتسبب بدوره في الإصابة بمرض **التهاب السحايا والدماغ الأميبي الأولي (PAM)** والذي يدمر الأنسجة وعادة ما يؤدي إلى الوفاة.

- **العدوى مميتة:** من بين 133 شخصاً تم تسجيل إصابتهم بالعدوى في الولايات المتحدة خلال الفترة من 1962 حتى 2014، لم ينجو من الموت سوى ثلاثة أشخاص فقط.
  - أغلب حالات العدوى بجرثومة *النيجليريا* الدجاجية تنتج عن السباحة في البحيرات أو الأنهار الدافئة.
- **حالات العدوى نادرة:** لم يكن هناك سوى حالة عدوى واحدة مسجلة مرتبطة بغسيل الأنف الروتيني في الولايات المتحدة الأمريكية.
  - تم تسجيل المزيد من حالات العدوى المرتبطة بغسيل الأنف الروتيني في باقي أنحاء العالم.
  - تم ربط حالتي عدوى باستخدام أوعية غسيل الأنف أو أجهزة مماثلة لغسيل الجيوب الأنفية بمحاليل ملحية مكونة من مياه ملوثة.

تظهر هذه الصورة *النيجليريا* مكبرة 1000 مرة عن حجمها الطبيعي.

Fall 3

- Erstmaliges Anfallsereignis bei einem 48-Jährigem Patienten
  - Anamnese: Tätigkeit für NGO in Mexiko.
  - Neurologische Untersuchung: unauffällig.
  - Lumbalpunktion: unauffällig.

Radiologie

- Solitärer Rundherd mit randständiger Kontrastmittelaufnahme

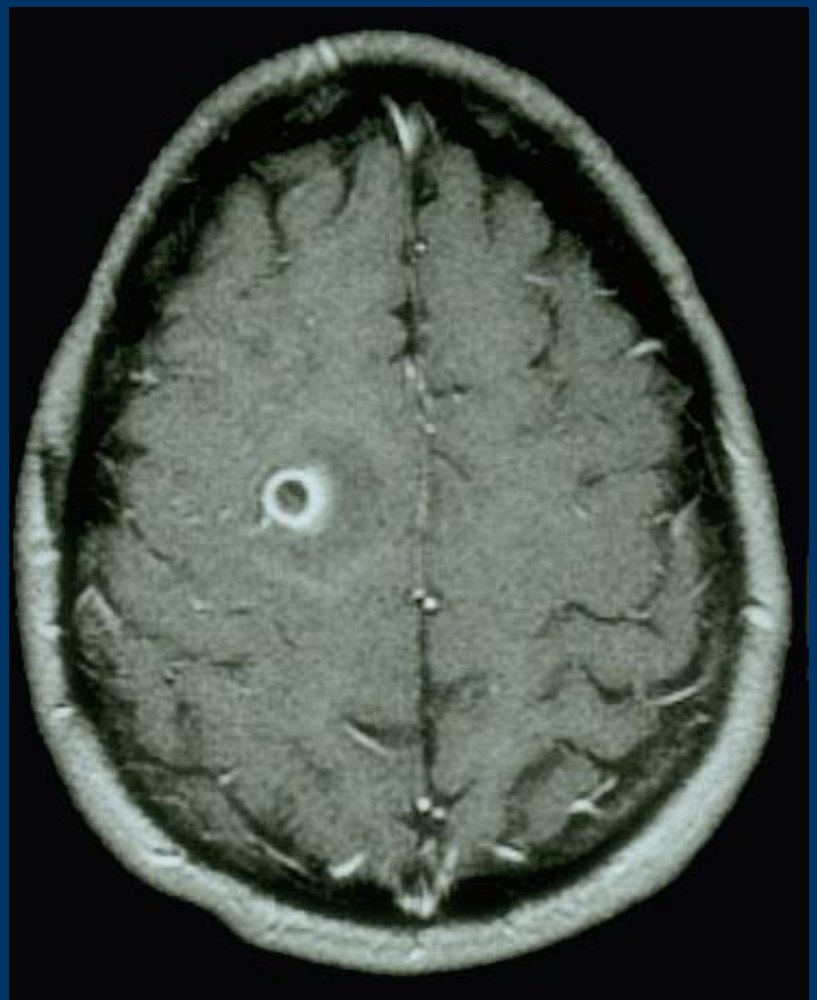

Histologie

- Operationspräparat: Bandwurmfinne mit Scolex

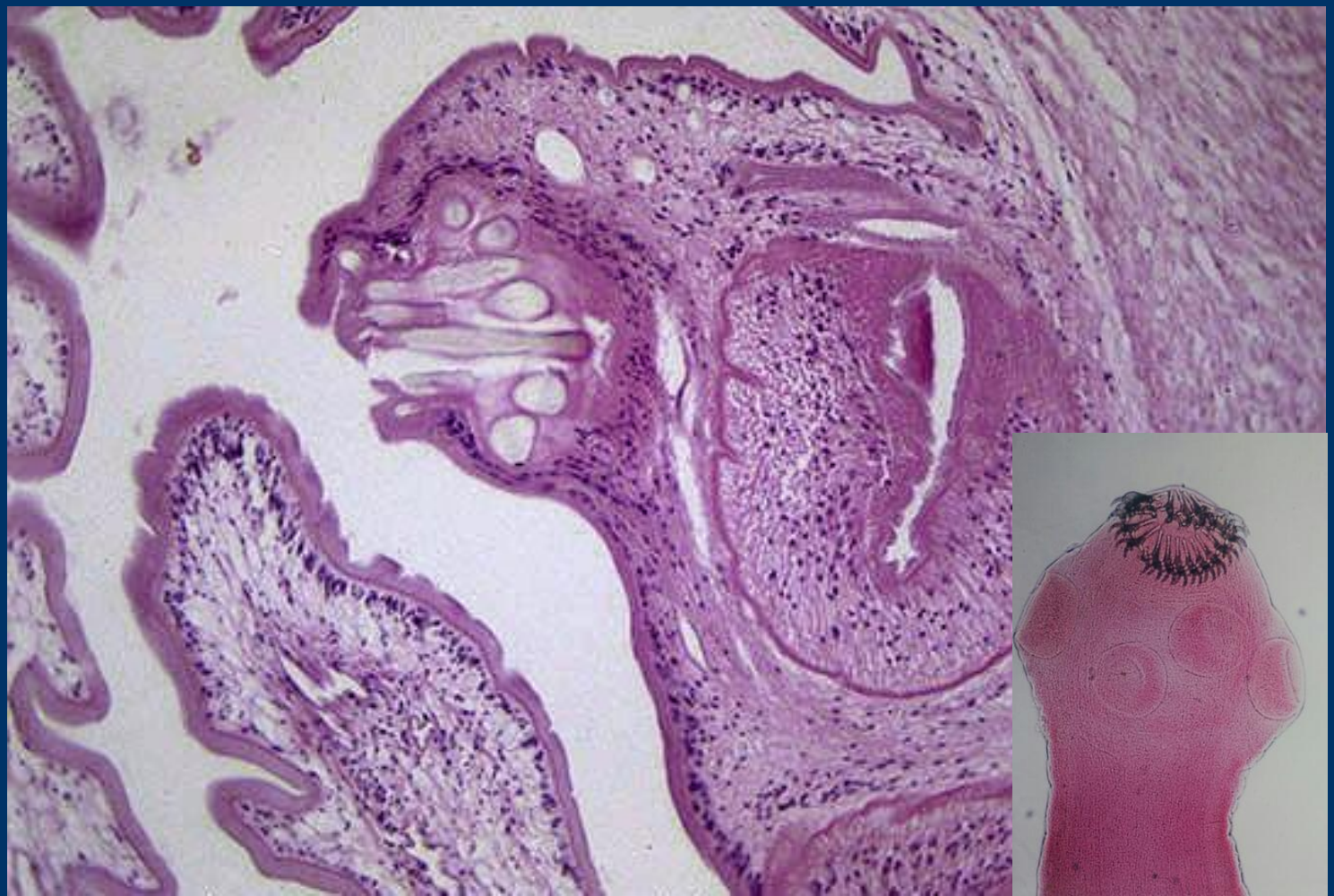

Zystizerkose

- Einlagerung von Bandwurmfinnen in das Hirngewebe (Mensch als Fehlzwischenwirt)
- Global häufigste Parasiteninfektion des ZNS; Prävalenz in Autopsieserien in Mexiko bis zu 3.6%
- Global häufigste Ursache für symptomatische Epilepsie
- Behandlung in der Regel medikamentös (Praziquantel und Albendazol)

Virale Erkrankungen

Einteilung

Krankheitsverlauf	Gewebe	Patientengruppe	Immunstatus
Akut	Meningitis	Fetus	normal
subakut	Poliomyelitis	Neugeborenes	geschwächt
chronisch	Polioenzephalomyelitis	Kind	
	Leukenzephalopathie	Erwachsener	
	Panenzephalitis		

Fall 4

- 24-Jährige Patientin mit Verwirrtheit und Kopfschmerzen
  - Anamnese: grippaler Infekt, keine Vorerkrankungen
    Neurologische Untersuchung: Meningismus, sensorische Aphasie

Radiologie

- Signalanhebung im Bereich des Temporallappens

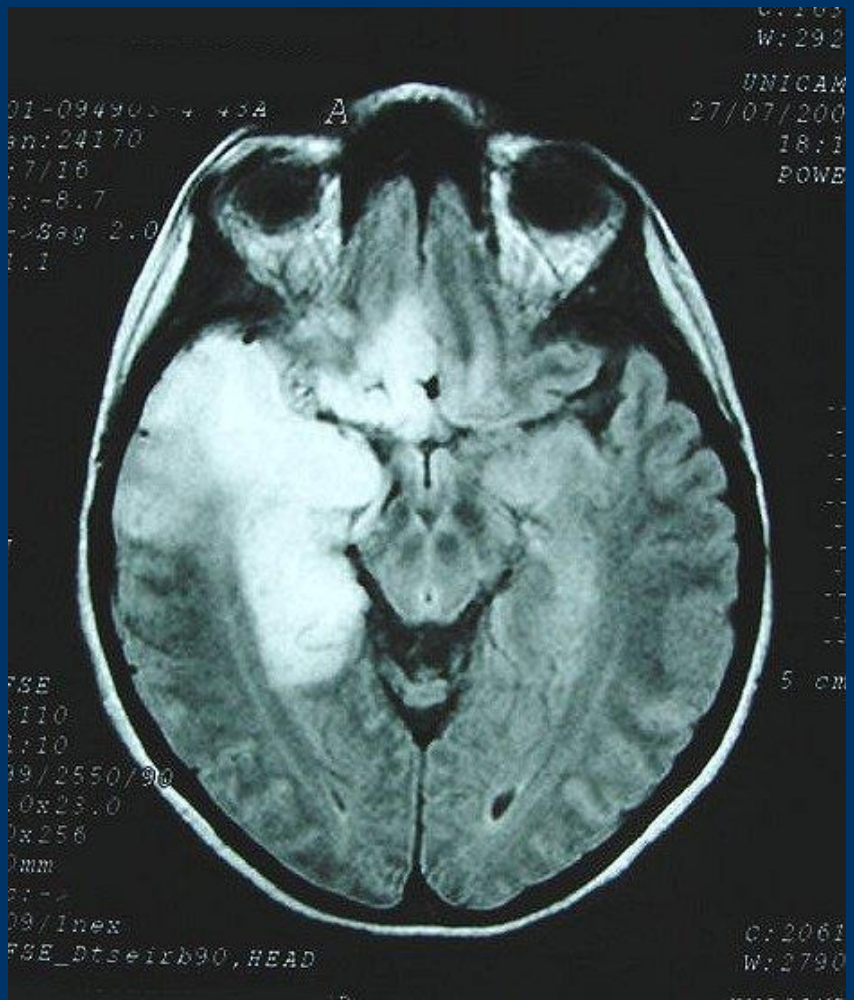

Lumbalpunktion

- Lymphozytär dominierte Zellzahlvermehrung (Pleozytose)

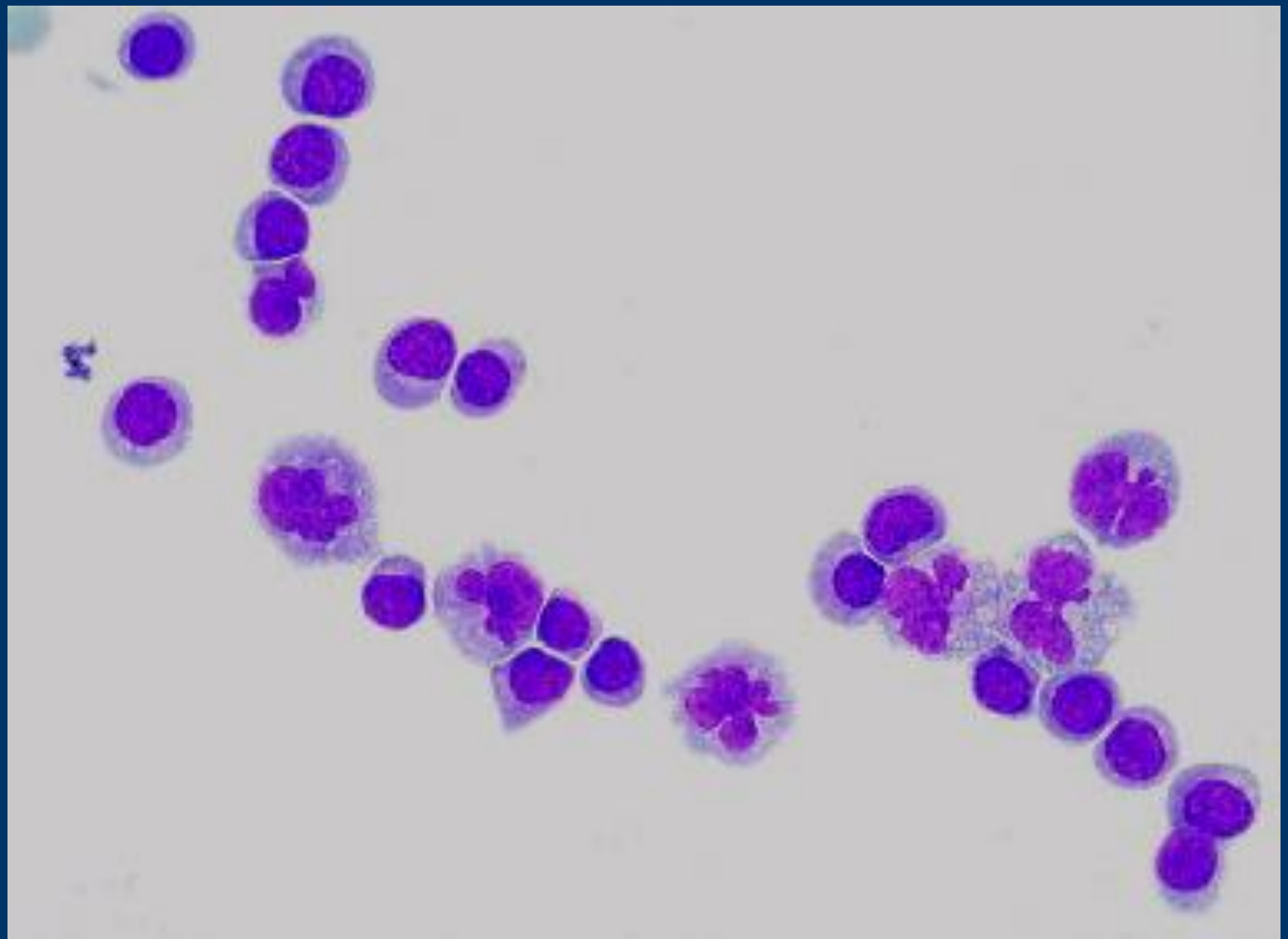

Neuropathologie

- Hirnödem. Einblutungen

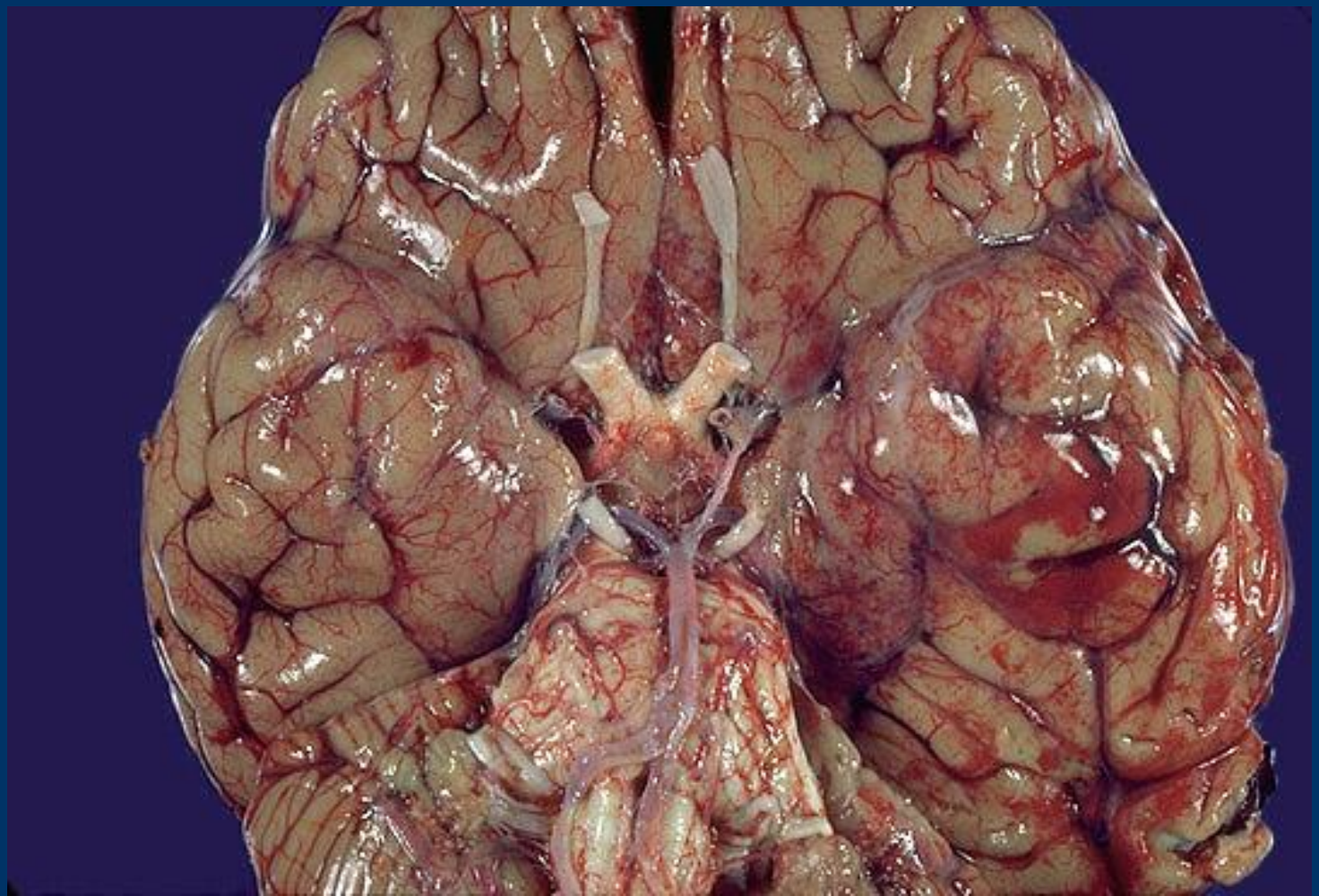

Neuropathologie

- Petechiale Gewebeeinblutungen

Histologie

- Gewebeeinblutungen

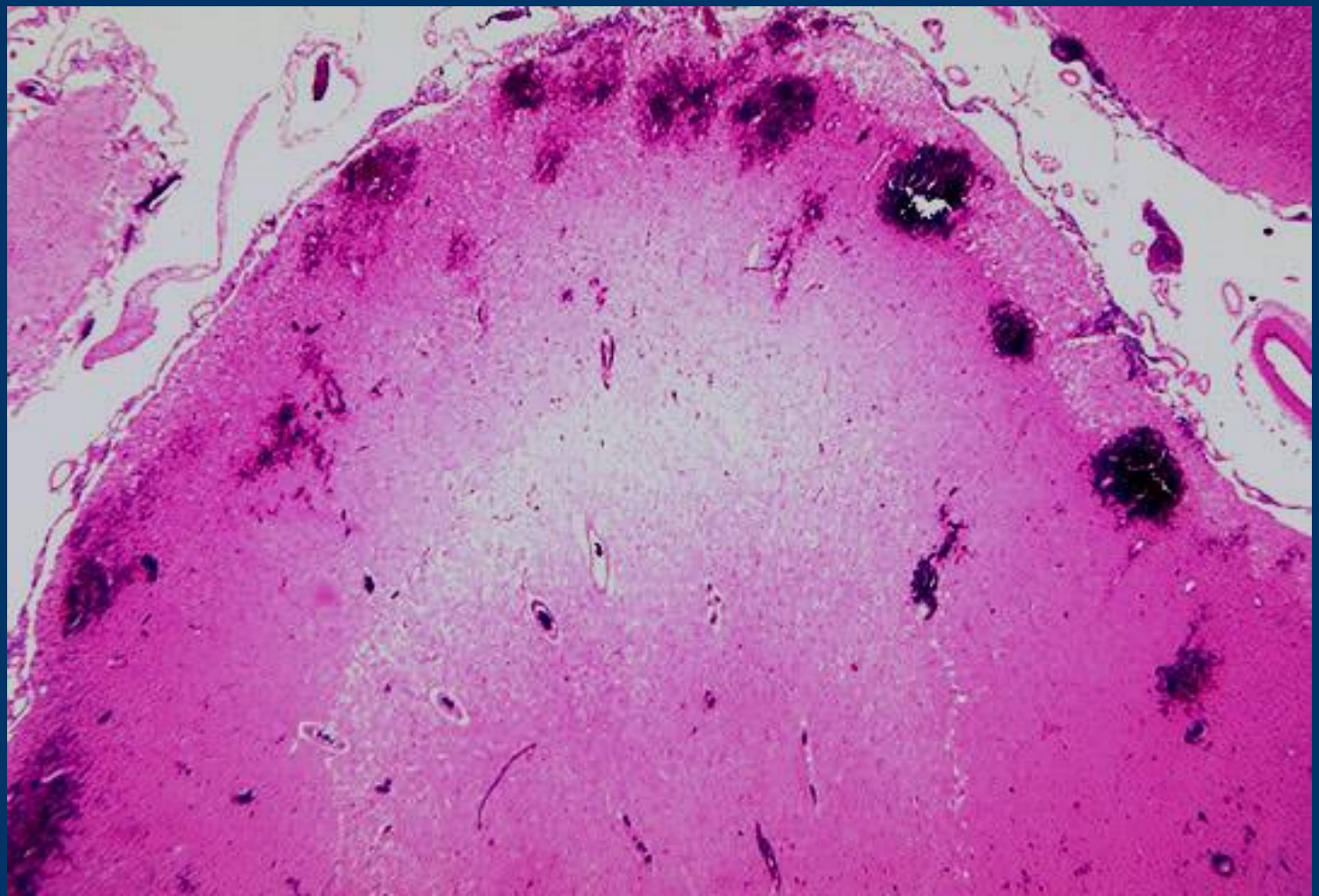

Histologie

- Perivaskuläre lymphozytäre Infiltrate

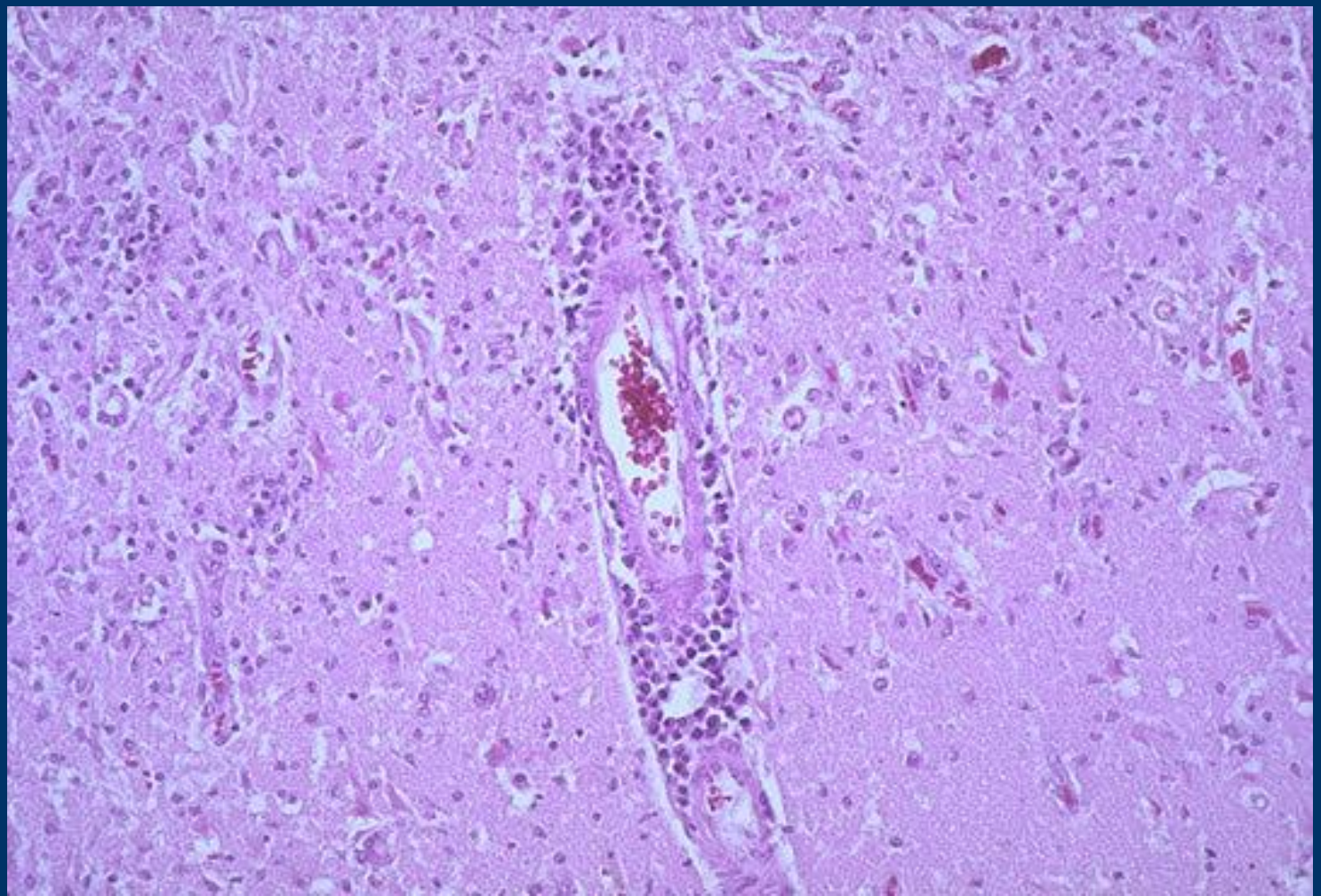

Histologie

- Perivaskuläre lymphozytäre Infiltrate

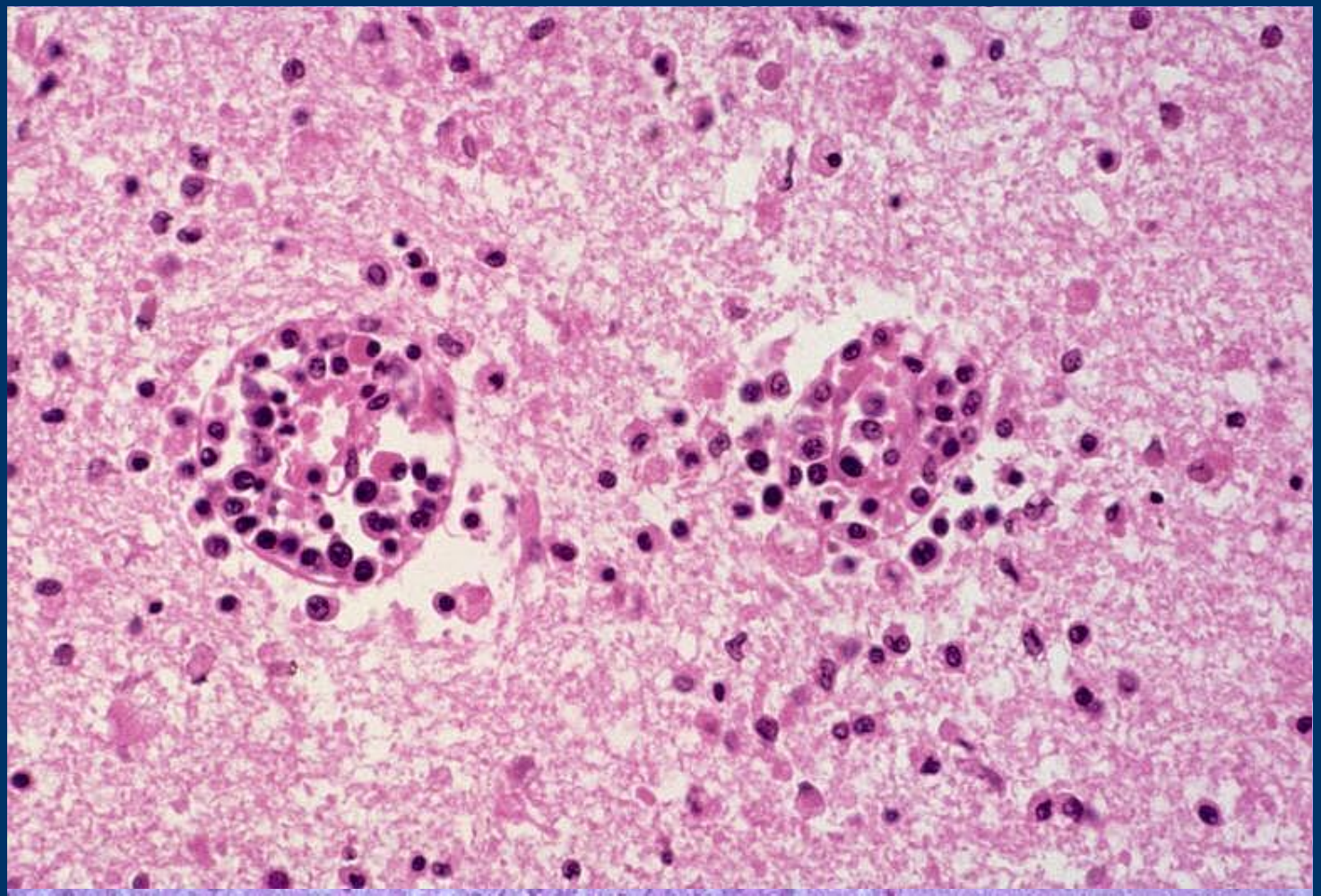

Histologie

- Intranukleäre Einschlüsse

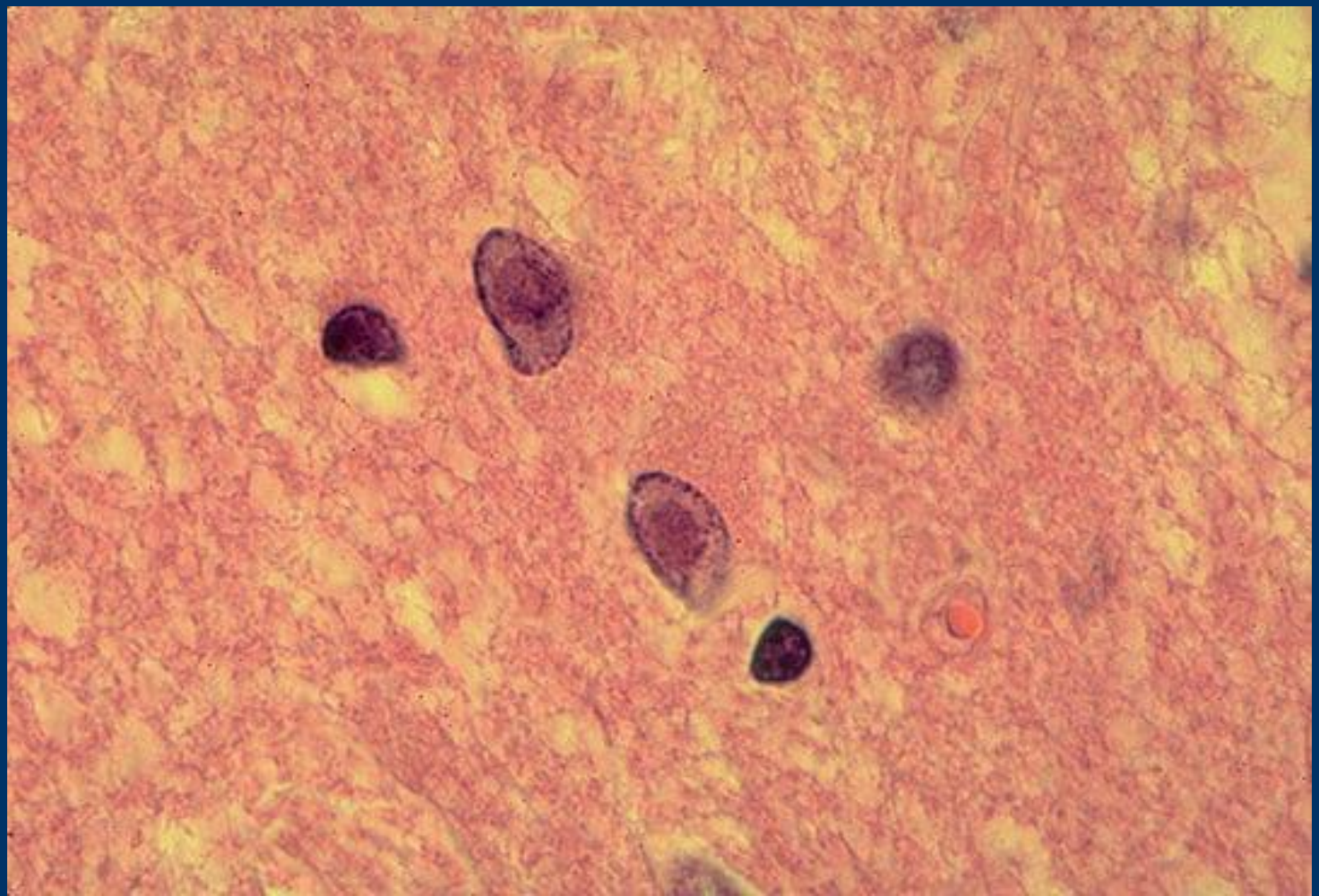

Herpes-Simplex-Enzephalitis

- Häufigste sporadische Form einer akuten Enzephalitis
- Anamnestisch:
  - Bewusstseinsstörungen (97%), Fieber (90%), Kopfschmerzen (81%), Persönlichkeitsveränderungen (71%), Anfälle (67%)
- Klinische Befunde bei Aufnahme:
  - Fieber (92%), Persönlichkeitsveränderungen (85%), Aphasie (76%)
- Fast immer durch HSV1 verursacht
  - Lumbalpunktion: lymphozytäre Pleozytose
  - Nachweis einer spezifischer AK-Synthese; HSV-DNA (PCR)
- Verlauf
  - Frühdiagnose entscheidend
    Letalität kann durch frühzeitige Aciclovir-Therapie von 70% auf 20% gesenkt werden.

Mumbai

- 28.8 Millionen Einwohner
  (geschätzt 2018)
- Über 95.000 streunende Hunde
  (geschätzt)
- Über 80.000 Hundebisse pro Jahr
  (Zeitraum 1994-2015, Quelle: Brihanmumbai Municipal)
- Mehr als 25 Tollwutfälle pro Jahr
  (Zeitraum 1994-2015, Quelle: Brihanmumbai Municipal)

Tollwut

- Retrograde Ausbreitung der Tollwutviren entlang von Nervenfasern zu den Spinalganglien, dann in Rückenmark und Gehirn
- subakute Enzephalitis
- Ausbreitung anterograd vom Gehirn entlang der Nervenfasern in andere Organe (z.B. Speicheldrüsen).
- Verlauf in der Regel tödlich.

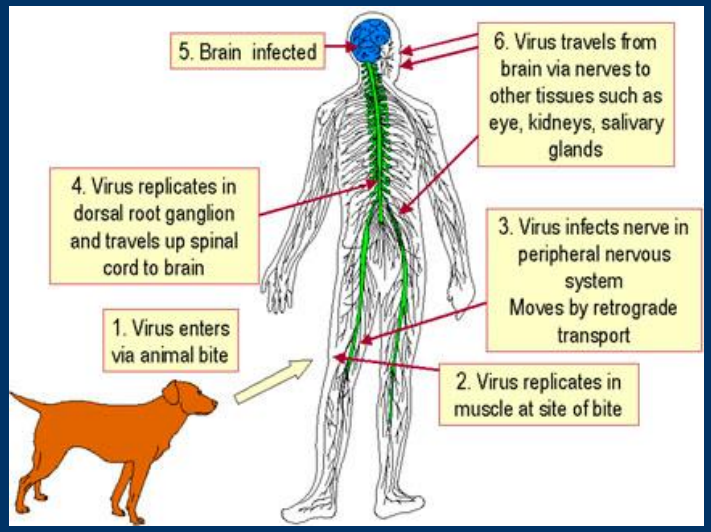

Tollwut

26-jährige Frau.
Heftige persistierende Kopfschmerzen, Fieber, Wesensänderungen und Aggressionsverhalten. Verdacht auf Psychose bei Nachweis von Kokain im Blut.

51-jähriger Mann.
Sechs Wochen zuvor von 5-monatigen Indienaufenthalt zurückgekehrt

Nach Feststellung des Hirntods wurden Lunge, Nieren, Pankreas, Leber und Hornhäute 6 verschiedenen Empfängern transplantiert. Drei davon sterben in den nächsten Wochen.

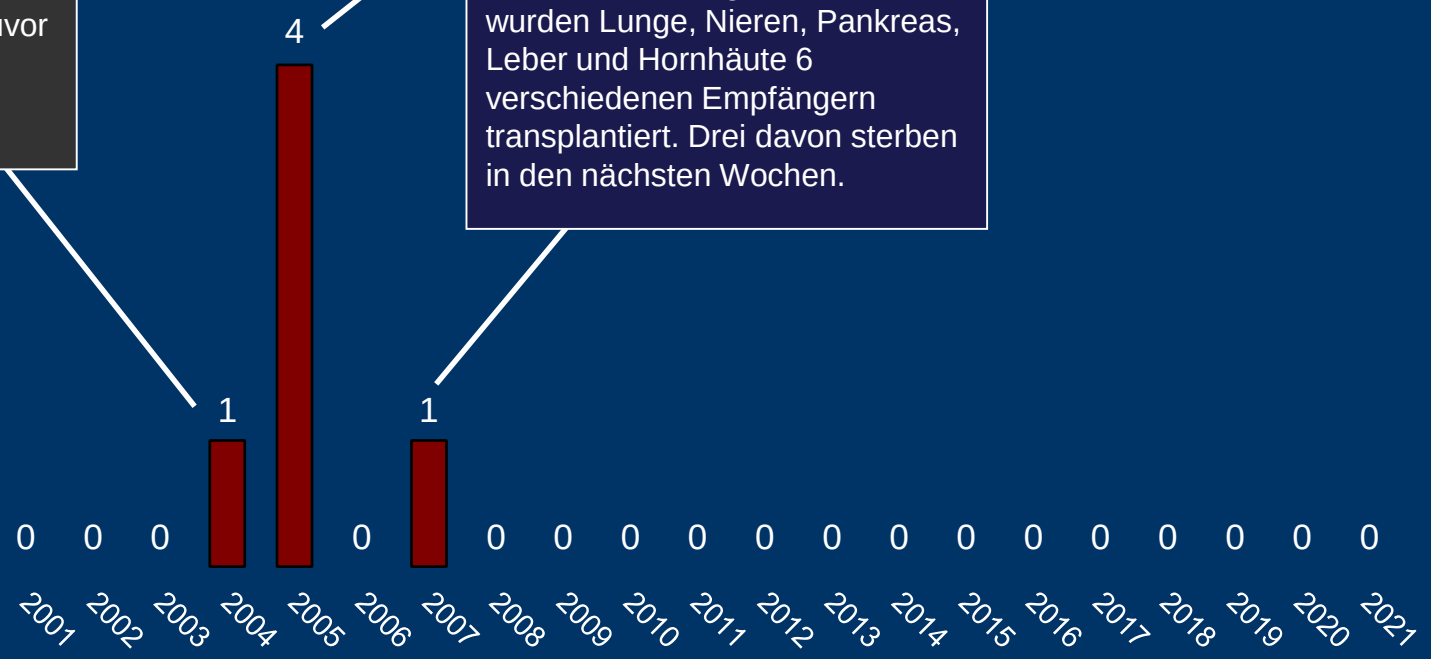

Gemeldete Tollwutfälle
Quelle: SurvStat@RKI Abfrage vom 21.11.2021

Tollwut

- Neuropathologie: Neuronale Einschlüsse (Negri-Körper).

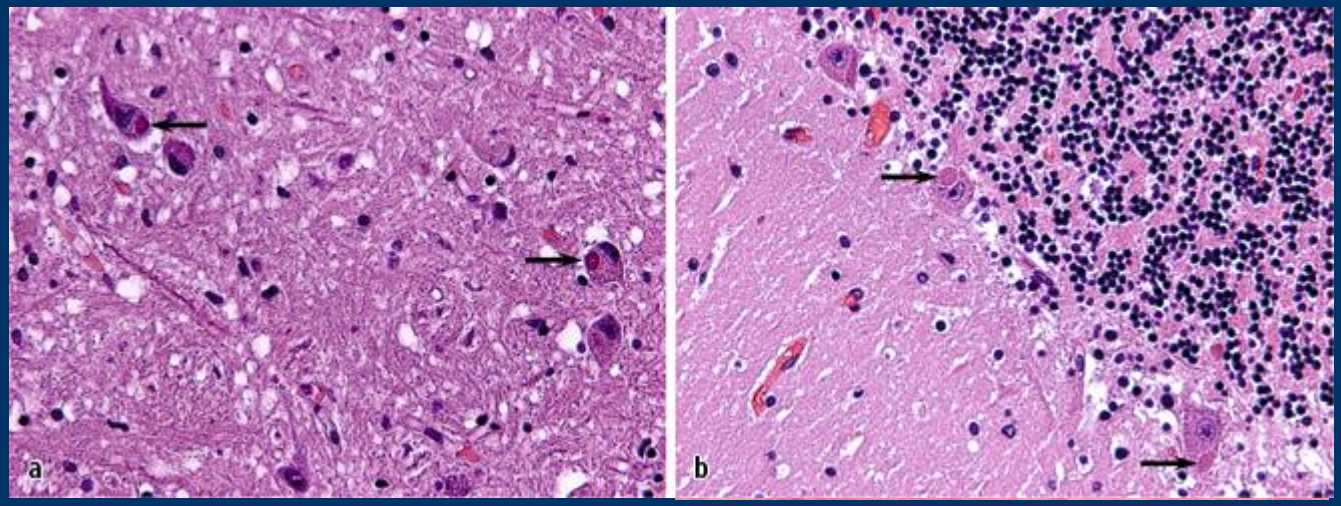

46-jährige Frau, Empfängerin der Spenderlunge, verstorben 7 Wochen nach Transplantation

Stan: Pathologe; 2011, Volume 32, pp 406-410

Tollwut

- Neuropathologie:
  Nachweis von Tollwutvirus-Antigen in Nervenzellen.

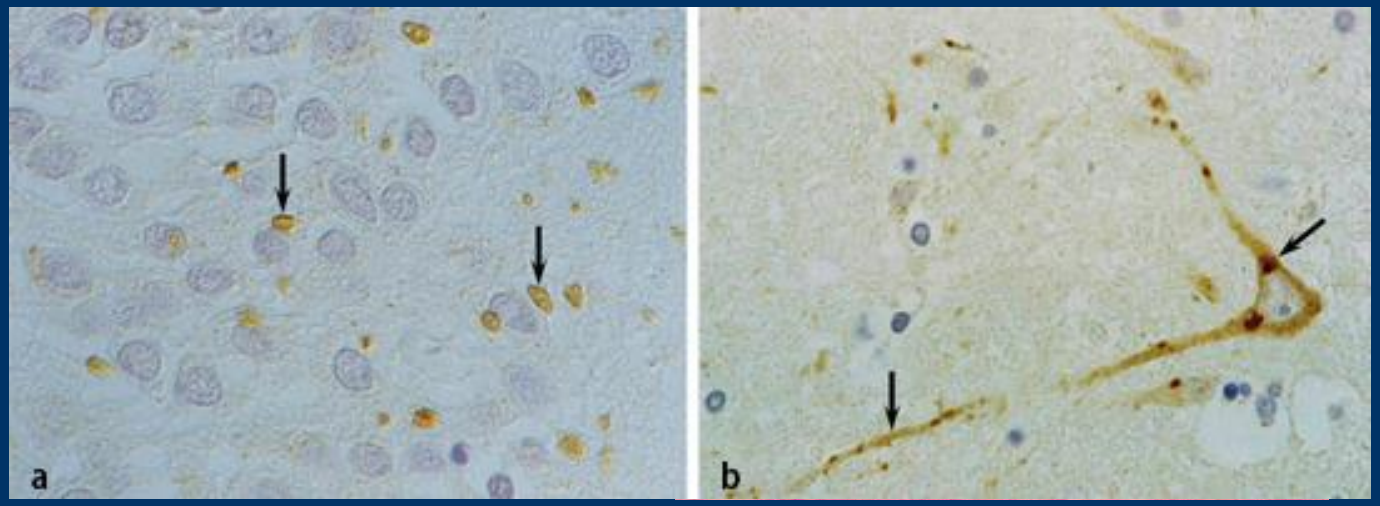

Stan: Pathologe; 2011, Volume 32, pp 406-410

Tollwut

- Deutschland:
  - Bis 2008 Impfung der Füchse mit Lebendimpfstoffen
  - Präexpositionelle Impfung von Risikogruppen (Tierärzte, Jäger, Forstarbeiter)
    - in Gebieten mit neu aufgetretener Wildtiertollwut
    - enger Kontakt zu Fledermäusen
  - Postexpostionsprophylaxe (Grad II-III Verletzungen)
  - Tollwutüberwachung (z.B. importierte Haustiere)

- Mumbai:
  - Postexpostionsprophylaxe (Immunglobulin <2% Grad III Verletzungen)
  - Sterilisierung und Impfung von Straßenhunden
  - über zehn Hilfsorganisationen beteiligt

Tollwut

CONCEPTS AND QUESTIONS

Leopards provide public health benefits in Mumbai, India

Alexander R Braczkowski[1,2*†], Christopher J O'Bryan[1†], Martin J Stringer[3], James EM Watson[1,4], Hugh P Possingham[3,5], and Hawthorne L Beyer[3]

Populations of large carnivores are often suppressed in human-dominated landscapes because they can kill or injure people and domestic animals. However, carnivores can also provide beneficial services to human societies, even in urban environments. We examine
the residents of Mumbai, India, one of the world's
leopards reduce the number of people bitten by dogs
with dog sterilization and management. Under on
highly urbanized area could save up to 90 huma
presence may be an increase in local abundance of
by dogs. The effective conservation of carnivore
trade-offs between human safety and conservati
carnivores negatively and positively affect urban ec
local communities about large carnivores and their

Front Ecol Environ 2018; 16(3): 176–182, doi: 10.1002/fee.1776

Figure 1. *Leopards in Mumbai's Sanjay Gandhi National Park (SGNP) regularly leave the confines of the park to hunt stray dogs. (a) An adult female near an apartment block bordering the park's eastern edge; (b) a female at a Muslim sacred site overlooking the city of Mumbai; (c) a young leopard walking through a village in the Aarey Milk Colony; and (d) a young leopard at a construction site in an informal settlement.*

COVID-19

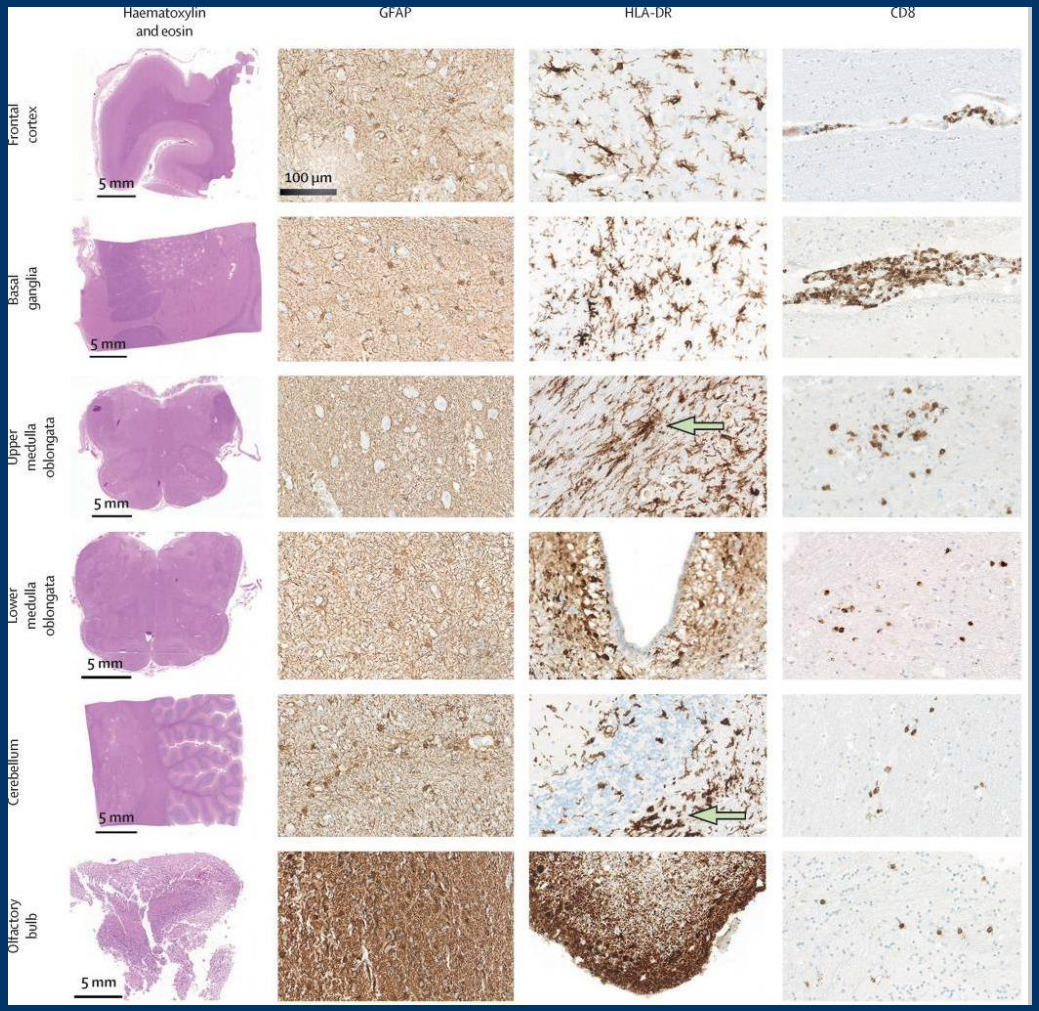

N=43 Lancet Neurol 2020 Nov;19(11):919-929

In conclusion, histopathological examination of brain specimens obtained from 18 patients who died 0 to 32 days after the onset of symptoms of Covid-19 showed only hypoxic changes and did not show encephalitis or other specific brain changes referable to the virus. There was no cytoplasmic viral staining on immunohistochemical analysis. The virus was detected at low levels in 6 brain sections obtained from 5 patients; these levels were not consistently related to the interval from the onset of symptoms to death. Positive tests may have been due to in situ virions or viral RNA from blood.

N Engl J Med. 2020 Sep 3;383(10):989-992.

Erreger-bedingte Erkrankungen

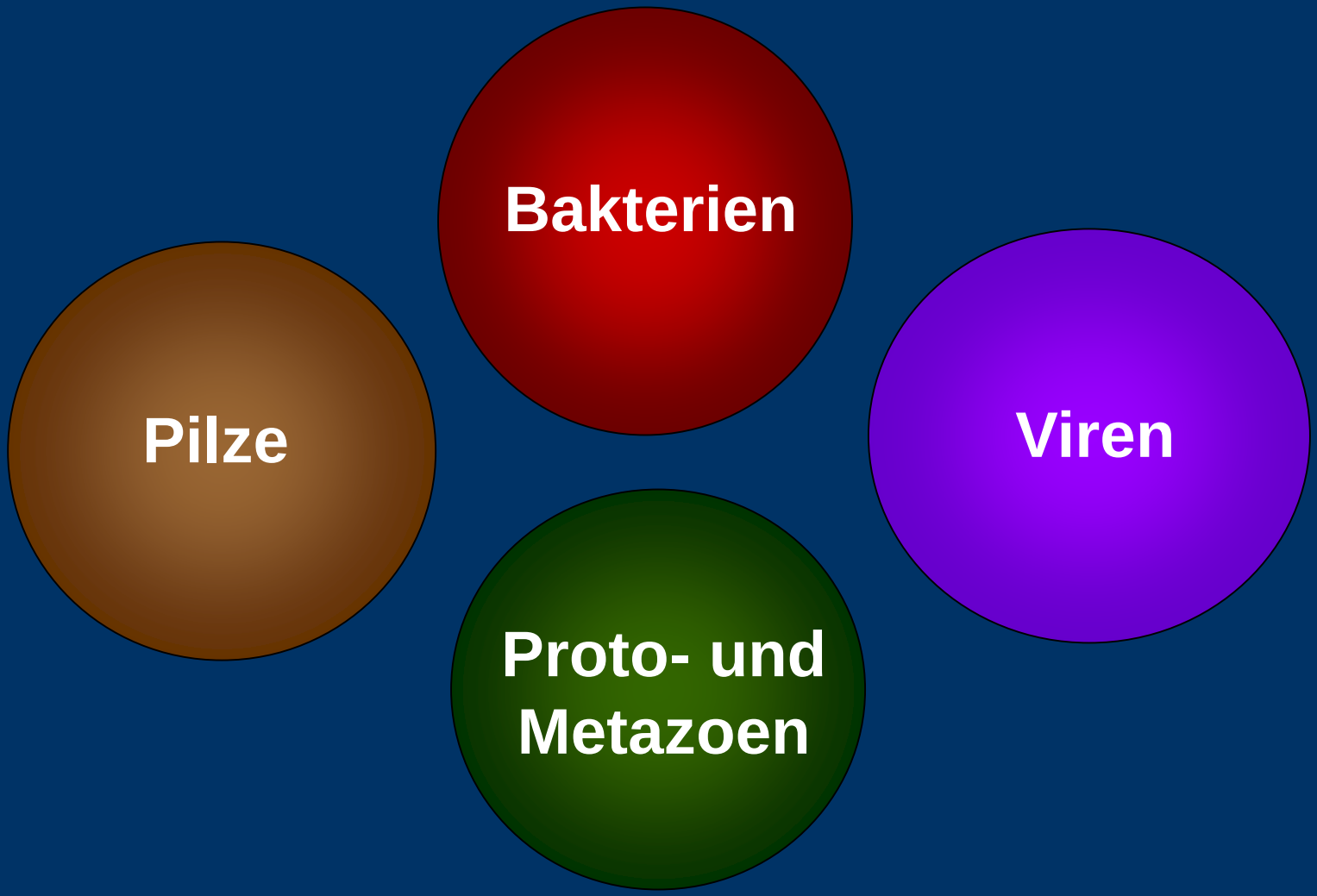

Kritik und Anregungen

Martin Hasselblatt
hasselblatt@uni-muenster.de